Lane Medical Library

Beitrag zur Pathologie

der

krebsartigen Neubildungen am Herzen.

Inauguraldissertation,

vorgelegt der

hohen medicinischen Facultät in Bern,

von

Dr. Karl Bodenheimer

aus Pruntrut,

Assistent der medicinischen Klinik in Bern.

BERN.

Gedruckt bei Alex. Fischer.

1865.

Beitrag zur Pathologie

der

krebsartigen Neubildungen am Herzen.

Inauguraldissertation,

vorgelegt der

hohen medicinischen Facultät in Bern,

von

Dr. Karl Bodenheimer

aus Pruntrut,

Assistent der medicinischen Klinik in Bern.

BERN.

Gedruckt bei Alex. Fischer.

1865.

IMPRIMATUR.

Bernæ, 17. Octobris 1865.

VALENTIN,
p. t. Decanus.

Seinem

hochverehrten Lehrer und früheren Oberarzte

HERRN Dr. A. BIERMER,

Professor der speciellen Pathologie und Vorstand der medicinischen Klinik in Zürich,

und

SEINEM VATER,

Arzt in Pruntrut,

aus inniger Dankbarkeit gewidmet

vom

Verfasser.

Digitized by the Internet Archive
in 2026

https://archive.org/details/IA40153505_0051

Vorbemerkungen.

Herr Prof. Dr. Biermer hatte die Güte, mir den unten beschriebenen Fall von primärem Sarcom des Herzens zur Benutzung für eine Inauguraldissertation zu überlassen. Dies gab mir Gelegenheit, in der Litteratur diejenigen Fälle aufzusuchen, welche mit dem unsrigen zur Kenntniss einer bis jetzt so wenig berücksichtigten Erkrankung beitragen könnten. Ich sammelte also die mir zugänglichen Fälle; ausser denselben gibt es noch einige mir unzugängliche, welche ich mir gerne verschafft hätte, wenn ich nicht nach dem Studium der anderen zur Ueberzeugung gekommen wäre, dass sie zur Pathologie der Herzgeschwülste doch nur wenig beitragen könnten. Beim Aufsuchen der Fälle hielt ich mich an Sarcome und Carcinome als diejenigen, welche am meisten Aehnlichkeit mit einander haben. Wenn nun meine Arbeit auch nur wenig Neues zur Welt gefördert hat, so enthält sie doch, wie ich glaube, die vollständigste Sammlung der Fälle von Herzkrebs,

und wird wohl den Ansprüchen genügen, die man an eine Inauguraldissertation stellen kann.

Ich bringe zuerst die genaue Beschreibung unseres Falles, lasse dann die aus der Litteratur gesammelte Casuistik folgen, und werde schliesslich einige Betrachtungen, welche sich mir beim Studium des bis jetzt vorhandenen Materials über Herzgeschwülste ergeben haben, anstellen.

I.

Ein Fall von primärem Sarkom des Herzens, beobachtet auf der medicinischen Klinik des Inselspitals in Bern.

Wenger, Vincenz, 44 Jahre alt, Weber, von Thörishausen, wurde am 28. November 1864 in's Inselspital aufgenommen. Er wusste von früheren Erkrankungen nichts anzugeben, als dass er vier Jahre vorher zweimal blutigen Auswurf gehabt hatte, welcher jedesmal einen halben Tag dauerte; da er dabei keinerlei Beschwerden hatte und es bei anstrengender Strassenarbeit und schlechter Witterung geschah, so hatte er kein Gewicht darauf gelegt. Ende Oktober 1864 fühlte er eine ungewöhnliche Schwäche der Extremitäten, namentlich der unteren, er bemerkte dabei keine anderen krankhaften Erscheinungen, als einen leichten Katarrh. Die Schwäche nahm nach und nach so zu, dass W. sich nach ungefähr drei Wochen zu Bette legen musste; dann will er auch zum ersten Male bemerkt haben, dass die unteren Extremitäten, besonders die linke œdematös angeschwollen waren, Hydrops ascites war auch vorhanden und bald kam noch Oedem der Arme dazu. Das Athmen war erschwert, der Husten war häufiger und von schleimigem, zuweilen bluthaltigem Auswurf begleitet. Die Urinsecretion soll vermindert gewesen sein, hingegen hatte W. copiöse flüssige Stühle, welche von den ihm gereichten Laxantien herrührten.

Beim Eintritt in das Hospital war der Kranke anämisch, hatte ziemlich hochgradige Dyspnoe, die Extremitäten waren stark œdematös

angeschwollen, der Ascites war bedeutend, der Husten mässig, Auswurf schleimig eitrig, nicht bluthaltig. Harn etwas eiweisshaltig.

Ordination: Saturatio Scillæ, diuretischer Thee. Der Zustand des Patienten war in den darauf folgenden Tagen gleich, nur stieg die Quantität des excernirten Harnes, die zuerst 700 Cctm. in 24 Stunden betrug, nach und nach bis auf 1600 Cctm.; in dem Grade wie die Quantität sich vermehrte, verminderte sich der Eiweissgehalt und er verschwand zuletzt gänzlich.

Klinischer Status præsens vom 13. December. Patient befindet sich in halbsitzender Stellung, athmet sehr schwer, sieht anæmisch, aufgedunsen aus, hat livide Lippen. Die Halsgefässe sind strotzend gefüllt, man sieht keine Venenpulsationen, der Hals ist gebläht in Folge der Verkürzung der Muskeln und der Ausdehnung der Lungenspitzen während des Hustens. Der Bauch ist stark angeschwollen, bietet deutliche Fluctuation dar. Alle vier Extremitäten zeigen ein starkes Oedem. Der Herzstoss bewirkt eine leichte diffuse Erschütterung der Thoraxwand, er ist in der Herzgrube nicht bemerkbar. Die Percussion des Herzens ergibt die für grössere Flüssigkeitsansammlungen im Pericardium characteristische Form der Dämpfung, ein stumpfes Dreieck mit breiter Basis nach unten und stumpfer Spitze nach oben. Die Herztöne sind schwach, dumpf, aus der Ferne kommend, es ist zur Zeit noch unmöglich zu bestimmen, ob sie rein sind oder nicht. Die Percussion der Lungen an den vordern Thoraxpartheien ist normal; oben hört man verschärftes Vesiculärathmen. Hinten ist der Percussionsschall über den unteren Partheien der Lungen beiderseits gedämpft, die vollkommene Leere beginnt an den Spitzen der Scapulæ; daselbst ist der Stimmfremitus stark vermindert und das Respirationsgeräusch aufgehoben. Auf der rechten Seite hört man an der Grenze der Dämpfung bronchiales Athmen. Die Leber ist herabgedrängt, vergrössert glatt. Die Milz ist auch etwas vergrössert. Der Auswurf ist schleimig eitrig, zeigt Blutstreifen. Der Harn ist gelb, sedimentös, enthält kein Eiweiss.

Bei der Besprechung des Falles hob Herr Prof. Biermer hervor, dass man es mit einem sehr bedeutenden Hindernisse in der Circulation des Blutes zu thun habe, die Füllung der Halsgefässe, die bedeutende Infiltration der Extremitäten, die Ergüsse in den Pleural-,

Pericardial- und Peritonealhöhlen, und namentlich die beginnende Hämorrhagie in den Lungen, auf welche man aus dem Blut im Auswurf schliessen konnte, liessen gar keinen Zweifel darüber. Ueber den Sitz des Hindernisses ergab die Untersuchung der Lungen, der Leber, der Unterleibshöhle ein negatives Resultat; Erkrankung der Nieren liess sich keine annehmen, da die Verhältnisse des Urins dagegen sprachen; Herr Prof. Biermer sprach sich desshalb dahin aus, er könne nur im Herzen die Ursache des Zustandes suchen; welcher Natur aber die Erkrankung sei, könne er nicht bestimmen, so lange die Auscultation so verdunkelt sei.

Ordination: Pilulæ Hydragogæ Heimii.

14. Dec. Die Sputa sind rundlich, rothbraun, braun gefärbt, ganz charakteristisch für einen hæmorrhagischen Lungeninfarct.

15. Dec. Sputa gleich wie gestern, aber in grösserer Quantität. Der Percussionsschall ist in der rechten Suprascapulargegend höher, kürzer und weniger sonor, als in der linken; man hört daselbst ein schwaches hauchendes bronchiales Athmen. In der rechten Infraclaviculargegend hört man ein Reibungsgeräusch; der hæmorrhagische Infarct sitzt wahrscheinlich im oberen Lappen der rechten Lunge. Die Herztöne sind immer noch ebenso dumpf. Der sedimentöse Harn enthält kein Eiweiss. Es sind einige diarrhoische Stühle erfolgt.

Ord.: Emulsio terebinthinata.

17. Dec. Morgens Temperatur 36,8 Puls 96
Abends » 37,8 » 104.

Der Auswurf ist etwas vermindert, noch immer charakteristisch für hæmorragischen Lungeninfarct. Zustand sonst gleich. Dyspnœ gleich. Diarrhœ noch vorhanden.

18. Dec. Morg. Temp. 36,6 P. 100
Ab. » 36,6 » 100.

Pat. collabirt sichtlich, auch ist zunehmende Schwäche seine Hauptklage. Die Expectoration ist schwer, der Auswurf nicht verändert. Der Kranke ist heiser geworden. Harnsecretion vermindert. Abends hört man über der linken Lungenspitze einen schnurrenden Ronchus.

Ordin.: Liq. Amon. anisat.

19. Dec. Morg. Temp. 35,8 P. 100
Ab. » 37,0 » 100.

Herztöne dumpf. In der rechten Suprascapulargegend Dämpfung des Percussionsschalles und bronchiales Athmen, welche auf eine grössere hämorrhagische Infiltration schliessen lassen. In der rechten Infrascapulargegend Rasseln. Die Sputa enthalten weniger Blut.

20. Dec. Morg. Temp. 36,6 P. 96
Ab. » 38,0 » 100.

Seit mehreren Tagen zum ersten Mal Schlaf, Dyspnœ geringer, Auswurf gleich.

21. Dec. Morg. Temp. 35,8 P. 92 Harnquantität
Ab. » 38,0 » 112 2437 Cctm.

Die Herztöne sind besser zu hören aber immer noch sehr dumpf; man kann kein Geräusch daran erkennen. Der Auswurf ist reichlich chocoladefarbig, flüssiger und lockerer.

22. Dec. Morg. Temp. 37,6 P. 104 Harnquantität.
Ab. » 36,8 » 116 3655 Cctm.
23. Dec. Morg. Temp. 37,0 P. 104 Harnquantität.
Ab. » 38,0 » 112 1218 Cctm.

Der Kranke sieht wieder mehr collabirt aus. Auswurf weniger gefärbt. Urin dunkel, ziemlich viel Eiweiss enthaltend.

24. Dec. Morg. Temp. 37,0 P. 104 Harnquantität.
Ab. » 38,2 » 118 750 Cctm.

Sonst wie gestern.

25. Dec. Morg. Temp. 37,0 P. 116 Harnquantität.
Ab. » 38,0 » 112 560 Cctm.

Subjectivbefinden besser, der Auswurf enthält weniger Blut.

26. Dec. Morg. Temp. 37.0 P. 108 Harnquantität.
Ab. » 38,0 » 116 750 Cctm.

Auswurf vermindert.

27. Dec. Morg. Temp. 36,6 P. 112 Harnquantität.
Ab. » 36,8 » 120 560 Cctm.

Der Kranke klagt etwas mehr Schwäche, sonst ist der Zustand gleich.

Abends ebenso, man dachte so wenig an einen nahen Tod, dass eine wiederholte nähere Untersuchung für den folgenden Morgen beabsichtigt war. Um 11 Uhr Abends begab sich W. allein auf den etwa 10 Schritte von seinem Bett entfernten Nachtstuhl; kaum sass er darauf, so stürzte er zusammen, und war todt.

Bei der am 28. Dec. Nachmittags und am 29. Morgens vorgenommenen Section zeigte sich Folgendes. Leiche abgemagert, Musculatur schlaff. Nach Eröffnung des Thorax sieht man einen mässigen wässerigen Erguss rechterseits, im linken Pleuraraum befindet sich weniger Flüssigkeit. Das fluctuirende Pericardium befindet sich zwischen der zweiten bis zehnten Rippe, reicht nach rechts bis zur Clavicularverbindung der dritten bis sechsten rechten Rippe, das obere Dritttheil grenzt sich deutlich als eine circa faustgrosse Masse ab, deren Begrenzung durch den oberen Rand des zweiten Intercostalraumes und durch die Sternalverbindung des fünften Rippenpaares gegeben ist. Der grösste Theil der linken Thoraxhälfte ist von den Circulationsorganen eingenommen, die linke Lunge ist bedeutend retrahirt, nach oben und hinten verdrängt, ihr unterer Rand reicht bis zur Höhe des dritten Brustwirbels. Der Stand des Zwerchfelles war vor Eröffnung der Abdominalhöhle drei Querfinger über dem Nabel. Bei Eröffnung der Bauchhöhle tritt zuerst die bläulich durchscheinende Leber zu Tage, ihr unterer Rand reicht bis an die Verbindungslinie der Spinæ super. anter. os. ilium, die obere Grenze fällt mit der Sternalverbindung des sechsten Rippenpaares zusammen. Das Convolut der Gedärme ist auf einen kleinen Raum zwischen der gespannten Harnblase und dem massigen unteren Leberrande zurückgedrängt. Es fliesst aus der Peritonealhöhle ein dunkelbraunes, wenig faserige Flocken enthaltendes Serum aus.

Die Organe in der Brusthöhle mit dem Larynx werden im Zusammenhang exenterirt. Der Erguss in der Pleura beträgt drei bis vier Schoppen (1125 bis 1500 Cctm.), ist blutig gefärbt. An dem Pleuraüberzug des Zwerchfelles befinden sich zahlreiche Adhäsionen.

Herz. Aus dem Herzbeutel entleeren sich ungefähr drei Schoppen (1125 Ctm.) einer braunrothen blutigen Flüssigkeit. Beim Zurückschlagen der Blätter erweist sich die vorher durchzufühlende Masse als eine aus zahlreichen Lappen oder Knollen bestehende Geschwulst, deren

Lage der vorderen Fläche beider Vorhöfe sammt den Herzohren entspricht. Die Lappen, ungefähr 20 an der Zahl, haben verschiedene Grössen von der einer Kastanie bis zu derjenigen eines Kirschsteines, der grösste mit 3 Ctm. Höhe und 4 Ctm. Breite sitzt auf dem rechten Vorhof, die kleinsten Tumoren ruhen auf grösseren; sie sind alle rundlich, wie Traubenbeeren zusammengeballt, so dass ihre Flächen abgeplattet werden, zwischen ihnen befinden sich tiefe Furchen. Sie bieten sehr mannigfaltige Färbungen von der weissen markähnlichen bis zur schwärzlichen, die verschiedenen Nuancen des Rothen, Braunrothen und Dunkelblauen durchgehend. Sie zeigen eine mittlere Consistenz; einzelne sind auf ihrem Höhepunkt cystenförmig aufgetrieben und beim Anstechen derselben fliesst eine blutige braune Flüssigkeit heraus. Die Breite des ganzen Tumor's beträgt 13 Ctm., seine Höhe, dem longitudinalen Herzdurchmesser entsprechend, 10 Ctm. Beim ersten Anblick hat es den Anschein, das Ganze gehe vom Pericardium aus, eine nähere Besichtigung zeigt aber, dass diese Membran die Neubildung überzieht und sich in die Furchen zwischen die Lappen hinein senkt, ihre Oberfläche ist glatt. Auf dem Durchschnitt sieht man eine Färbung, die derjenigen des Aeusseren entspricht. Die vordere und die hintere Fläche der Kammern sind frei; ebenso scheint zuerst die hintere Fläche der Vorkammern frei zu sein; entfernt man aber nach und nach das reichliche, starke Fettablagerungen enthaltende Bindegewebe, so stösst man auf eine Reihe von weissen oder dunkelblauen, kleinen ovalen oder runden Tumoren, welche in dasselbe unabhängig von einander gelagert sind. Dringt man noch mehr in die Tiefe, so entdeckt man drei ziemlich grosse Tumoren, welche auf den Vorhöfen oder den grossen Gefässen sitzen. Zwischen der Vena cava superior, und der Aorta, dieselbe mit seiner concaven Fläche umfassend, ohne damit verwachsen zu sein, sitzt der umfangreichste mehr als baumnussgrosse Tumor, seine convexe Fläche nach hinten und rechts kehrend. Weniger gross ist eine Geschwulst an der rechten und hinteren Seite der Vena cava superior. Weiter nach abwärts auf beiden Vorhöfen befindet sich ein Lappen, der in das Septum atriorum hinein dringt. Die ganze, von der Geschwulst nicht eingenommene Fläche des Herzbeutels ist rauh, stellenweise sugillirt, mit zahlreichen kleinen Adhäsionen bedeckt. Die Lage der Gefässe ist die gewöhnliche, nur ist die Pulmonalis nach

links verschoben. Das rechte Herz ist mit blaurothen, lockeren Coagulis gefüllt, das linke leer.

Die Höhle der linken Kammer ist erweitert, Dicke der Wandung 13 Mm.; Musculatur hat das normale Aussehen, das Endocardium ist glatt; das Ostium venosum-sinistrum ist durchgängig, die Mitralklappe ist sufficient, mit zarten Sehnenfäden versehen; auf dem Aortenzipfel befinden sich wenige Ablagerungen, welche den Rand etwas verdicken, noch weniger auf dem anderen Zipfel. Das Ostium arteriosum ist nicht verengt, die Semilunarklappen sind hoch, zart, und bieten nur einzelne ganz unbedeutende Auflagerungen.

Der rechte Ventrikel mit einer 8 Mm. dicken Wand hat ebenfalls eine Musculatur von normalem Aussehen, seine Klappen sind normal.

Der linke Vorhof zeigt in seiner Höhle nichts Besonderes, das glatte Endocardium überzieht die normale Musculatur; auf seiner Aussenfläche befinden sich Tumoren zwischen der vordern Wand und der Art. Pulmonalis, sie sind aber nicht mit ihr verwachsen, die hintere und obere Wand sind zum Theil nur von den Lappen der hinteren Geschwulst eingenommen, die Pulmonalvenen münden ganz frei hinein. Das linke Herzohr ist unversehrt.

Die auffallendsten Veränderungen befinden sich am rechten Vorhof, der untere Theil desselben unmittelbar über der Tricuspidalklappe ist frei, der obere Theil nach allen Seiten mit Geschwulsttheilen bedeckt. Diesem Aussehen entsprechend findet man beim Eröffnen der Vorkammer, dass der untere Theil der Höhle normal aussieht, über der Mündung der Vena cava inferior verengt sich der Raum bedeutend durch das Hineinragen des erwähnten grössten Tumors der Vorderseite; das glatte Endocardium bedeckt eben sowohl diesen als die übrigen Theile, die Wandungen sind unten dünn musculös, da wo die Verengerung beginnt, sind sie vornen vollständig durch den röthlich braunen Tumor ersetzt; hinten sitzt Geschwulstmasse auf der Muskelschichte. Die Neubildung ersetzt den unteren Theil der linken Ven. cava sup. Die Mündung der Ven. cava inf. ist frei. Der untere Theil des Septum atriorum ist von normaler Dicke, der obere dicker, wird von dem erwähnten Lappen an der hinteren Vorhofsfläche eingenommen, welcher die Musculatur verdrängt hat und durch das Septum gehend sich mit dem grossen Tumor, welcher in den Vorhof hineinragt, verbindet.

Das rechte Herzohr ist ganz in die Neubildung übergegangen. Die Wände der grossen Gefässe (Vena cava sup. ausgenommen) sind normal, ihre Lumina nicht verengt, sie sind nur an dem Theil, wo sie noch im Pericardium verlaufen, von der Neubildung umgeben; einzig auf der V. cava sup. sitzen weiter oben einzelne kleine Tumoren, welche durch Bindegewebe mit ihr vereinigt sind und ihr Lumen nicht verändern.

Die mikroskopische Untersuchung ergibt die Structur eines zelligen Sarcomes, wenig Bindegewebszüge mit zahlreichen spindelförmigen kernhaltigen Zellen; die gefärbten Lappen sind hæmorrhagische Parthieen. Die zurückgebliebene Musculatur besteht aus normalen quergestreifen Fasern. Das Pericardium ist verdickt.

Respirationsorgane. Die Schleimhaut des Larynx ist bedeutend geschwellt, gelockert mit graugelbem Schleim reichlich überzogen, bei Entfernung desselben zeigt sich eine flecken- und streifenförmige Injection. Ebenso verhalten sich die Trachea und die grössten Bronchien; gegen die kleineren hin ist die Schleimhaut stärker injicirt. Im unteren Lappen der rechten Lunge, am vorderen Rande befindet sich ein thalergrosser hæmorrhagischer Infaret, die eingesprengte Blutmasse ist schwärzlich-roth, derb, fest, an ihrer Peripherie mit einem bräunlichen Rand abgegrenzt; der obere Lappen zeigt bedeutende Pigmentirung und œdematose Infiltration. Das ganze Gewebe der rechten Lunge ist derber als normal, übrigens lufthaltig. Beim Durchschneiden der retrahirten linken Lunge findet man starke Pigmentirung und bedeutende œdematöse Durchfeuchtung. Bronchialdrüsen infiltrirt.

Leber vergrössert, besonders der rechte Lappen; ihr Peritonealüberzug ist matt, stellenweise rauh und mit Adhäsionen bedeckt. Die Gallenblase ist strotzend mit graugelber Flüssigkeit gefüllt. Auf dem Durchschnitt ergibt sich eine ziemlich hochgradige Fettleber, die Gefässfüllung bietet das Bild der Muscatnussleber.

Die Milz ist von der Grosse einer kleinen Männerhand, derb; ihre Kapsel ist stellenweise weisslich getrübt; die weissen Korper sind auf der Durchschnittsfläche auffallend deutlich sichtbar.

Nieren gross, geschwellt, sehr blutreich. Das Becken und die Kelche zeigen unbedeutenden Catarrh; die Kapsel ist leicht abziehbar.

Der Tractus intestinalis ist normal, die Mesenterialdrüsen sind nicht infiltrirt. Pancreas klein, unverändert.

Nach Eröffnung der Schädelhöhle sieht man die Hirnhäute venös injicirt, die Sinus gefüllt. Die Injection der Venen der Hirnoberfläche ist geringer. Die Hirnsubstanz ist auf der Durchschnittsfläche dem Centrum semiovale Vieussenii entsprechend, spärlich punktförmig injicirt, bietet die normale Resistenz dar. Die Ventrikel enthalten wenig gelbröthliches Serum. Bei näherer Untersuchung des Gehirns findet man keine Anomalieen.

Es fand sich also ausserhalb des Herzens nirgends eine Spur von Geschwülsten in andern Organen.

Epikrise. Die Diagnose war nicht wohl anders zu stellen, es war mit ziemlicher Sicherheit anzunehmen, dass bei dem Grad der Erscheinungen und dem Mangel einer auffindbaren Ursache in andern Organen der Sitz der Circulationsstörungen sich im Herzen befinde; auch musste bei der ersten klinischen Untersuchung ein durch den Pericardialhydrops verdeckter Klappenfehler als das Wahrscheinlichste erscheinen, denn der allgemeine Hydrops, die Veränderungen in den Lungen sind ja die gewöhnlichsten Erscheinungen eines Klappenfehlers und bei der Unmöglichkeit der Auscultation konnte man ganz gut vermuthen, es sei ein verdecktes Geräusch vorhanden. Als aber die Herztöne hörbar wurden, immer noch dumpf, aber rein, wurde es unmöglich, eine Diagnose zu stellen. Von dem Exsudat im Pericardium konnten die Symptome nicht abgeleitet werden, es war der Anamnese nach nicht das Primäre, und es war nicht massenhaft genug, um solche Symptome hervorzurufen, die Grösse der Dämpfung und der noch fühlbare Herzchoc bewiesen das zur Genüge. Ebensowenig konnten die Erscheinungen mit einem idiopathischen Lungen-, Leber- oder Nierenleiden in Zusammenhang gebracht werden. Für Aneurysma der Aorta oder einen Tumor des Mediastinums fehlten die Anhaltspunkte. Bei der Unsicherheit der Diagnose wäre es wohl sehr gewagt gewesen, gerade eine der seltensten Veränderungen finden zu wollen und einen Herztumor anzunehmen, während sich doch nirgends im Körper etwas Aehnliches entdecken liess, und das primäre Vorkommen desselben noch von manchen Pathologen bezweifelt wird. Es blieb nichts übrig, als die Diagnose bis zur Section offen zu lassen.

Die unerwarteten anatomischen Veränderungen am Herzen erklärten vollkommen die hochgradigen Erscheinungen der venösen Stauung. Die Verminderung des Raumes des rechten Vorhofes und der Vena cava superior durch die Geschwulst setzten dem Rückfluss des Blutes aus den Venen ein bedeutendes Hinderniss, das dadurch noch gesteigert wurde, dass die zum grossen Theil degenerirten Vorhofswände nicht mehr im Stande waren, das Blut in die Kammer zu treiben. Es mussten dadurch Erscheinungen entstehen, ähnlich wie bei einem Klappenfehler der Tricuspidalis: Cyanose, Hydrops, Leberhyperämie etc., was alles wirklich in unserem Falle vorhanden war. Da das Spiel aller Klappen und namentlich auch der Tricuspidalis dabei aber vollkommen frei war, sie gut schliessen konnten und keine Verengerung der Ostien vorhanden war, so fehlten Klappengeräusche und Pulsationen in den Jugularvenen. Der hämorrhagische Infarct kann nicht vom rechten Herzen aus entstanden sein, er deutete auf Hindernisse im linken Vorhofe, wie sie durch Druck der aussen liegenden Geschwulstknollen entstanden sein können.

Der Ausgangspunkt des Tumor's war wahrscheinlich der rechte Vorhof, von da aus verbreitete er sich weiter, es bildeten sich dabei in der Nachbarschaft mehrere kleine Tumoren, welche mit der Hauptgeschwulst nicht in Berührung standen, sondern vom Zellgewebe allseitig bedeckt waren. Dass keine weiteren secundären Ablagerungen stattfanden, liegt in der Natur des Sarcom's, welches zu solchen wenig geneigt ist.

Der Verlauf war von der Zeit, wo man die ersten Symptome bemerkte, bis zum Tod ziemlich rasch, der Process dauerte aber wahrscheinlich schon vorher einige Zeit lang mit so geringen Symptomen, dass sie nicht beobachtet wurden.

Eine kleine im Herzfleisch eingebettete Geschwulst wird nur wenige Erscheinungen hervorrufen; wird sie grösser, so accommodirt sich das Herz, bis das Hinderniss zu stark wird; dies geschah in unserem Falle etwa sechs Wochen vor dem Tode, die Compensationsstörungen stiegen dann in sehr kurzer Zeit bis zu einem sehr hohen Grade und besserten sich bis zum Tode nicht. Das plötzliche Absterben erfolgte durch Asphyxie, wahrscheinlich in Folge einer plötzlichen Vermehrung des Ergusses in der Höhle des Herzbeutels und

dadurch bedingten Lähmung der Herzthätigkeit. Dafür spricht die grosse Menge des im Pericardium gefundenen Ergusses und dessen hämorrhagische Beschaffenheit. Diese plötzliche Vermehrung kam wohl von einer Gefässruptur bei dem Aufstehen des Kranken her.

Vorliegender Fall scheint uns nach mehreren Richtungen hin interessant und der Berücksichtigung werth zu sein. Es ist der erste bekannte Fall von primärem Sarcom des Herzens.

Physiologisch merkwürdig ist es, dass die Thätigkeit des Herzens nicht noch mehr behindert war, obwohl der rechte Vorhof beinahe ganz degenerirt war und der linke sich wegen der Tumoren über ihm und im Septum wahrscheinlich nicht frei bewegen konnte.

Am meisten Interesse hat aber der Fall für die Pathologie der Herzgeschwülste. Er zeigt uns, dass ein selbst sehr ausgedehnter Tumor am Herzen nicht nothwendig, ihm eigene Symptome hervorzurufen braucht, dass das Krankheitsbild dasjenige eines Klappenfehlers simuliren kann, wodurch wir zum Schlusse kommen, dass die Diagnose dieser Erkrankung nur auf dem Wege der Ausschliessung geschehen kann; diese wäre aber nicht möglich, wenn ein Theil des Tumors so sässe, dass er eine Klappe in ihrem Spiel hindern würde, denn dann würde ein Geräusch entstehen, welches nothwendig zur Diagnose eines Klappenfehlers führen müsste.

II.

Gesammelte fremde Beobachtungen.

Die ersten 14 Fälle sind aus dem Werke von Bouillaud über die Krankheiten des Herzens (deutsch von Becker, Leipzig 1837), entnommen.

1, (Mémoires de la société royale de médecine 1776). Ein 22jähriges Mädchen, das ihrer schlechten Aufführung wegen im Hospital du refuge in Perpignan eingesperrt wurde, klagte bei ihrer Aufnahme über das Gefühl von Schwere hinter der linken Brust und hatte gleichzeitig weissen Fluss, Schanker an den Geschlechtstheilen, und Schrunden und Feigwarzen nahe am After.

Während die Symptome der Lustseuche einer antisyphilitischen Behandlung wichen, verloren sich die Brustsymptome nicht nur nicht, sondern es verband sich noch mit ihnen ein stechender Schmerz über die ganze Praecordialgegend, mit kleinem häufig unregelmässigem, bei heftigem Stechen oft stundenlang aussetzendem Puls und öfteren Ohnmachten. Endlich konnte die Kranke nicht mehr liegen, sondern verharrte in sitzender Stellung etwas nach hinten links oder vorn überbeugt, und starb nach Verlauf von zwei Jahren.

Leichenbefund. Ein Theil des Herzens war in eine Art Carcinom verwandelt, indem vom Herzbeutel bloss noch einige Lappen übrig waren und ein grosses Geschwür, in dessen Nachbarschaft die Herzsubstanz beträchtlich verhärtet und gleichsam scirrhös erschien, die hintere Fläche des Herzens im Umfang der beiden Kammern einnahm. Auf dem Grund dieses Geschwürs fand man bloss einige Fleischfasern, die eine sehr dünne Schicht bildeten, und beim leisesten Fingerdruck zerrissen.

2. Rullier (Bulletin de la faculté de médecine 1813). Ein 35jähriger Mann, rhachitisch und häufigem Lungencatarrh unterworfen, wurde kurz nach einer unvollständig zertheilten Peripneumonie von Schmerz in der linken Seite der Brust und starker Beklemmung befallen; gleichzeitig ward der Leib schmerzhaft, besonders nach rechts, wo man eine ziemlich nachgiebige Geschwulst fühlte. Der Kranke lag beständig auf der linken Seite, die bei der Percussion keinen Ton gab. Allmälig stellte sich Oedem der Füsse ein und der Kranke starb nach langem Todeskampf.

Leichenbefund. Das Herz war etwas voluminös, die Capacität seiner Höhlen einigermassen vermehrt, der Zustand seiner Gefässe und Häute jedoch ziemlich normal. Allein das Fleischgewebe bot kaum noch einige Spuren seiner primitiven Bildung dar und machte bloss den zwölften Theil der Masse aus, während der übrige Theil aus einer neugebildeten scirrhösen und theilweise carcinomatosen Substanz bestand, die unregelmässige, meistentheils von der äussern bis zur innern Fläche reichende Buckel oder Knoten bildete. Auch fand sich eine scirrhöse Entartung des Pancreas, des Dünndarms und des Mesenteriums vor. Die Lungen waren gesund.

3. Andral (Anatomie pathologique T. II, p. 327 u. f.). Bei einem 56jährigen Kranken, bei dem nur die Symptome einer Hypertrophie der linken Kammer beobachtet waren, fand man bei der Leichenöffnung ausser dieser Hypertrophie und einer Verengerung der Aortenöffnung durch Verknöcherung, in den Wandungen der rechten Herzhälfte zahlreiche Geschwülste, welche aus einem sehr harten, bläulich grauen, an einzelnen Stellen durchscheinenden, an andern matten und mit rothen Streifen versehenen Gewebe bestanden. Es nahm dasselbe fast die ganze äussere Wandung der rechten Kammer ein und seine weisse Farbe schien durch die innere Membran durch; an

wenigen Stellen sah man noch Spuren von blassen atrophischen Muskelfasern. Deutlich waren diese an der innern Wandung der Kammern und die zur Tricuspidalklappe gehenden Fleischbalken waren gesund geblieben. Die Wandungen der rechten Vorkammer waren auf dieselbe Weise entartet: besonders sah man zwischen der Mündung der beiden Hohlvenen keine Spur mehr von Muskelfasern.

4. Andral (Loc. cit. und Lebert's Atlas der pathologischen Anatomie). In einem Alter von 35 Jahren war ein bis dahin gesunder Mensch von leichter Engbrüstigkeit befallen. Ein halbes Jahr später empfand er plötzlich nach dem Frühstücke einen sehr heftigen Schmerz in der Herzgegend, welcher bald die ganze Brust einnahm; dabei starkes Herzklopfen, vermehrte Engbrüstigkeit, Erbrechen und vorübergehende Besinnungslosigkeit. Der Schmerz dauerte eine Stunde; am folgenden Morgen befand sich der Kranke wie gewöhnlich: indessen nahm in dem darauf folgenden Jahre die Engbrüstigkeit zu und es stellte sich sieben bis acht Mal derselbe Schmerz ein. Beim Eintritt in die Charité war der Kranke sehr abgemagert, von strohgelber Gesichtsfarbe und hatte jeden Abend eine leichte Fieberbewegung ohne Schweiss. Die Schmerzen und Anfälle von Herzklopfen wiederholten sich; in den Zwischenräumen indessen liess die Auscultation weder im Herzen noch in den Lungen irgend ein Krankheitszeichen entdecken. Nach sechs Wochen schwollen das Gesicht und die Glieder an und der Kranke starb plötzlich ohne Todeskampf.

Bei der Leichenöffnung zeigte sich in der innern Wandung der rechten Herzkammer eine höckerige Geschwulst, welche beim ersten Anblicke einem überzähligen Herzen nicht unähnlich war. Sie erstreckte sich von der Spitze bis zur Grundfläche, über welche hinaus sie noch in das Gewebe der Vorkammer eindrang; sie hatte die Muskelfasern fast gänzlich verdrängt, und es zeigte sich von denselben nur eine dünne Lage auf der innern Fläche der Kammer. Diese Geschwulst bestand aus dem sogenannten Encephaloid und war zum Theil hart, zum Theil weich und fast zerfliessend. Die Leiche bot keine andern krankhaften Erscheinungen dar.

5. Bayle (Revue médicale 1824) fand bei einem Blödsinnigen die rechte Vorkammer sehr erweitert, ihre Wandung $1^1/_2'''$ dick, grau gefärbt und von speckiger Consistenz, den Umfang der rechten Vorhofmündung in eine Speckgeschwulst von $1^1/_2'''$ Dicke verwandelt. Die linke Vorkammer war auf dieselbe Weise erkrankt, die Kammern waren gesund, aber ihre Scheidewand ebenfalls krebsig. Bei diesem Kranken hatte man kein Symptom von localem Herzleiden wahrgenommen und selbst der Ernährungsprocess war ungestört geblieben.

6 und 7. Laennec hat zwei Fälle von encephaloidem Krebs angetroffen: in dem einen bildete die krebsige Materie kleine Massen von der

Grösse einer Haselnuss oder noch kleinere in der Muskelsubstanz der Herzkammern. In dem andern waren sie in Form von 1—4''' dicken Lagen längs der Kranzgefässe und zwischen dem serösen Blatt des Herzbeutels und dem Herzen selbst abgelagert.

8. In einem von Trélat gesehenen Falle waren die Wandungen des rechten Vorhofes $1^1/_2$''' dick, sehr consistent, graulich, Speckschwarten ähnlich. Die ganze Fleischmasse, die zwischen diesem Vorhof und seiner Kammer lag, war durchaus in eine ungefähr $1^1/_2$'' dicke scirrhöse Masse verwandelt. Die nämliche Entartung wurde auch am linken Vorhof bemerkt; die Kammern waren ziemlich gesund, ihre Scheidewand jedoch krebsig.

9. Velpeau (Exposition d'un cas remarquable de la maladie cancéreuse 1825) beschreibt einen Fall, wo das Herz ein Dutzend krebsiger Geschwülste verschiedener Grösse enthielt, deren beträchtlichste jedoch den Umfang eines Taubeneies nicht überstieg. Aehnliche Producte waren in den Lungen, Pancreas, Leber, rechten Niere, Bauchfell, Gehirn, Schilddrüse, selbst im Zellgewebe unter der Haut zu finden.

10. Ollivier (Maladies de la moelle épinière 1827). Bei einer 56jährigen Frau, die an einem Schlagfluss gestorben war und bei der man keine Symptome von Herzleiden beobachtet hatte, waren die Muskelfasern der Wandungen der rechten Kammer in ein weissgelbliches Gewebe verwandelt, an welchem sich alle Eigenschaften des Markschwammes fanden, diese Entartung erstreckte sich bloss über die untere Hälfte der rechten Kammer, während die linke gesund geblieben war.

11. Billard (Traité des maladies des enfants nouveau-nés, p. 647) erwähnt einen Fall, wo sich drei scirrhöse Geschwülste in den Herzwandungen eines erst dreijährigen Kindes vorfanden.

12. (Von Bouillaud selbst beobachtet). Claude Brieur, 19 Jahre alt, Bäcker, von lymphatischem Temperament, wurde am 7. Februar im Hospital Cochin aufgenommen; er litt an scrophulöser Anschwellung der grossen Zehe, die endlich die Amputation dieses Gliedes nothwendig machte; die Wunde vernarbte, jedoch brachen an verschiedenen Stellen des Fusses durch Caries der Fussknochen unterhaltene Geschwüre auf. Es trat Anschwellung und Eiterung der rechtseitigen Inguinaldrüsen, Auftreibung und Schmerz des Unterleibes, von Zeit zu Zeit etwas Durchfall, Husten und hektisches Fieber mit abendlicher Exacerbation hinzu, während die Herzschläge, Athemzüge und der Puls regelmässig, häufig und stark waren. Kein Mittel half und der Kranke starb vom schleichenden Fieber auf's Aeusserste erschöpft und abgezehrt am 8. Juli 1822, 17 Monate nach seiner Aufnahme.

Leichenbefund. Caries der Metatarsalknochen. Die rechten Leistendrüsen bestanden aus einer theilweise zerreiblichen, theilweise wie Käse oder eine halbgebratene Kastanie harten Masse. Der Leichnam war nicht infiltrirt, selbst die Extremität nicht, deren Lymphdrüsen mit Tuberkelmasse erfüllt waren. Die Schenkelvene in ihrem ganzen Verlauf war vollkommen gesund.

Die linke Brusthöhle enthält eine grosse Menge citronfarbigen Serums; die Höhle des Herzbeutels ist zufolge einer zelligen, sehr zähen Verwachsung der einander entgegengesetzten Flächen verwischt; trennt man beide Blätter des Herzbeutels von einander, so sieht man, dass sie von zerreiblichen, kirschkerngrossen Granulationen übersäet sind, die beim ersten Anblick kleinen Condylomen sehr ähnlich sind. Das Visceralblatt, überhaupt eine Linie dick, knirscht unter dem einschneidenden Messer auf der hintern Seite des Herzens, wo es noch dicker und so hart ist, dass das Herz sich wie skirrhös anfühlt; beide Ventrikel haben dicke Wände, das feste rothe Muskelgewebe der vorderen Parthie weicht bedeutend von dem der hintern ab, welche nicht so deutlich fibrös und fleischig ist, als ob es an der speckigen und skirrhösen Entartung des Herzbeutels Theil zu nehmen anfing. In der rechten Brusthöhle zahlreiche Adhäsionen, besonders am Zwerchfell; hinter dem Brustbein zeigen sich einige Tuberkel, von denen jedoch die vollkommen knisternden Lungen im Innern ganz frei sind, einen einzigen ausgenommen, der sich auf der Oberfläche der rechten im Zustand der Erweichung befand. Die Schleimhaut der Bronchien ist gesund und rosenroth; die Bronchialdrüsen theilweise schwarz, theilweise gelblichweiss, bilden tuberculöse Massen, von denen die einen hart, die andern merklich erweicht sind. Die Gekrösdrüsen sind ebenfalls tuberculös. Die Unterleibshöhle, welche zahlreiche Verwachsungen zeigt, enthält eine grosse Menge citronfarbigen Serums. Das Parietalblatt des Bauchfells ist mit kleineren, zahlreicheren, das Visceralblatt mit grösseren gelblichweissen, hanfgrossen, gleichsam tuberculösen Granulationen bedeckt. Das verdickt scheinende Bauchfell lässt sich leicht von den übrigen Intestinalmembranen ablösen und man findet seine adhärirende Fläche vollkommen eben. Die zusammenfliessenden, von injicirten Gefässen umgebenen Granulationen, mit denen das verdickte und fibrös consistente Parietalblatt gewissermassen weiss und roth übertüncht ist, geben dem Bauchfell das Ansehen eines Granits, auf dem sich ausser den angegebenen Farben auch noch ein Schwarzblau befindet, das von kleinen melanotischen Massen herrührte. Tractus intestinalis normal. Leber mit vorderer Bauchwand durch eine Pseudomembran zusammenhängend. Die fibröse Membran der Milz ist sehr verdickt. Das Gehirn und seine Häute sind normal, etwas Serum befindet sich auf der Basis und in den Hirnventrikeln.

Obschon Bouillaud in diesem Falle eine skirrhöse Entartung des Pericardiums und eines Theiles des Herzens annimmt, ist es doch viel wahrscheinlicher, dass man es bloss mit einer chronischen tuberculösen Entzündung der serösen Membranen in der Brust- und Bauchhöhle zu thun hatte. Dafür

sprechen jedenfalls die tuberculöse Entartung der Lymphdrusen der rechten unteren Extremität, der Bronchial-Mesenterialdrüsen, die Tuberkelbildung auf der Pleura und dem Peritoneum.

13. In der Charité sah Bouillaud einen Kranken, der an einer krebsigen Geschwulst des Mediastini ant. litt. die sich über die benachbarten Theile verbreitet hatte; der ausserordentlich verdickte Herzbeutel war speckschwartenähnlich, wie die Geschwulst selbst, und auch das mit ihm in Berührung stehende Stück Lunge schien an der krebsigen Entartung Theil zu nehmen. Die obere Hohlvene war von einem voluminösen festen graulichen Gerinnsel verstopft, welches dem krebsigen Stoff des Mittelfells ganz gleichkam und als ob es eine Fortsetzung des Gewebes der Venenwandungen wäre, mit diesen fest zusammenhängend.

14. Ein Schuhmacher, 33 Jahre alt, der früher einmal wegen einer venerischen Krankheit eine Mercurialkur gebraucht hatte, wurde den 28. December 1820 im Hospital Cochin wegen einer Geschwulst hinter dem Brustbein aufgenommen, deren Bildung er von seinem Handwerk herleitete, das ihn zu fast unausgesetzter Arbeit nöthigte, während welcher die Brustbeingegend stark gegen harte Körper, z. B. Stiefelholzer angestemmt wurde. Im Jahr 1814 begann die Geschwulst sich zu entwickeln, oder vielmehr der Kranke fühlte zu dieser Zeit so heftige Schmerzen unter dem Brustbein, dass er sein Geschäft aussetzen musste, das Athmen wurde ihm sehr beschwerlich und bei der geringsten Anstrengung stellten sich Erstickungsgefühl und Ohnmacht ein. Ein im vorigen Jahre zu Rathe gezogener Arzt liess Blutegel setzen und einen Senfteig legen, und rieth zu häufigen Aderlässen, wodurch Erleichterung erzielt wurde. Allein gegen Ende October dieses Jahres bemerkte er eine pulsirende Geschwulst in der Brustbeingegend und bot bei seiner Aufnahme in's Spital folgenden Zustand dar: Blasses Gesicht, rothbläuliche Lippen, matte abgeschlagene Augen, Dyspnœ, kleiner ziemlich regelmässiger Puls; wenig von Träumen beunruhigter Schlaf. Das Klopfen in der Geschwulst hinter dem Sternum war mit dem Puls isochronisch, stürmisch und schien sich fast unter der ganzen vordern Brustwand hinzuziehen; beim Druck entstand Schmerz und das Brustbein gab nach: die Haut über der Geschwulst war nicht verändert, aber heisser als an andern Stellen. Den Tag nach seiner Aufnahme klagte er über Seitenstechen, das zum ersten Mal erschien und für den Augenblick einem Aderlass wich, aber bald zurückkehrte und an den folgenden Tagen sogar zunahm. Ungefähr 20 Tage später überfiel den Kranken plötzlich in der Nacht vom 13. auf den 14. Januar 1828 ein Zittern mit kalten Schweissen, Beklemmung, Ohnmacht und schmerzhaftem Husten, das eine Stunde anhielt; der Puls war klein, häufig und unregelmässig geworden, das Klopfen in der Geschwulst war nicht mehr so deutlich, aber weiter verbreitet, das Gesicht matt, leichenhaft, die Lippen bläulich, der

Durst heftig. Tags darauf war das Athmen etwas freier, allein der Kranke klagte fortwährend über das Seitenstechen, welches ihn nöthigte, immer in der gleichen Lage zu bleiben. (Blutegel an die schmerzhafte Stelle.) Die Symptome wurden immer bedenklicher und der Kranke starb am 22. in vollem Gebrauche seines Bewusstseins.

Leichenbefund. Das Brustbein und die Knorpel der wahren erweichten Rippen gehören zum Theil einer speckigen krebsartigen Geschwulst an, welche sich zwischen den Blättern des Mediastinum entwickelt und sich desselben so bemächtigt hat, dass man keine Spur mehr davon unterscheiden kann; selbst der ungemein verdickte und mit dem Herzen in seiner ganzen Ausdehnung durch infiltrirtes Zellgewebe verwachsene Herzbeutel ist mit der Geschwulst verschmolzen. Der untere Theil der linken Pleura war mit einer weisslichen, serös-eitrigen Lage überzogen; die gleichnamige Lunge mit dem Herzbeutel in Berührung und in ihrem ganzen Gewebe verändert, schien an der Krankheit des Mediastinums Theil zu nehmen. Das Herz hat an Umfang zugenommen, die rechtseitigen Höhlen waren erweitert und die Wände des verengerten linken Ventrikels zolldick, Klappen und Fleischpfeiler gesund. Die äusserlich gesunde Aorta zeigte an mehreren Stellen ihrer innern verdickten und leicht abziehbaren Membran, eine ziemlich deutliche Röthe, die sich theils bis zu den Art iliacis, theils bis zu den Carotiden fortsetzte, der innern Membran der Art. pulmonalis aber fremd war. Im untern Theil der linken Brusthöhle fand sich ein eitriger Erguss (beobachtet von Bertin).

15. Krebs der Parotiden und des Herzens. Cruveilhier Anatomie pathologique Liv. 29, pl. 2 et 3. Schmidt's Jahrbücher Bd. 22, pag. 189. 1839.

Ein Militärsträfling von 34 Jahren, der den grössten Theil seiner Dienstzeit im Gefängniss zugebracht hatte, trug in der Gegend der beiden Parotiden Geschwülste von der Grösse eines Kindskopfes; die linke war etwas grösser; Respiration und Sprache waren dadurch sehr beeinträchtigt. Das Uebel sollte vor 18 Monaten bei dem mehrmals syphilitisch angesteckten Manne begonnen haben. Er starb plötzlich nach einer reichlichen Mahlzeit. Die beiden Geschwülste erwiesen sich bei der Section als krebsige; es waren die Parotiden. Der Durchschnitt zeigte eine homogene Oberfläche von speckartigem Aussehen; in der Mitte der linken Geschwulst fand sich eine kleine Eiterhöhle. Die Glandulæ submaxillares und sublinguales gesund, etwas vergrössert, ebenso die Thyreoidea, Brust- und Baucheingeweide im Ganzen gesund, bis auf's Herz. Der rechte Vorhof des Herzens nämlich war von einer krebsigen gelappten Masse erfüllt; diese verlängerte sich nach oben in die Vena cava superior und endigte mit einem stumpfen Ende, nach unten in die Vena cava inferior, wo sie ebenso endigte, und ausserdem in die venöse Mündung des rechten Ventrikels, wo sie mit einer kugeligen Fläche endigte. Zahlreiche Knoten lagen in dem subserösen Zellgewebe, welches die Vena cava superior und den Anfangstheil des Arcus Aortæ umgibt; diese Kno-

ten waren unregelmässig, sie formten sich nach der Convexität des Gefässes. Die Geschwulst im Vorhofe war gelappt durch unregelmässige Furchen und die Oberfläche war mit Blutflecken bedeckt. Sie adhärirte genau der Vena cava superior und dem hinteren Theile des Vorhofs. Auf dem Durchschnitt erschien sie graulich weiss, und war an manchen Stellen blutig gestreift. Ein grosser Knoten lag hinten auf der Vena cava superior und drückte diese ein.

16. Destouches (Bullet. de la soc. anatomique T. XXV, p. 253). Ein 29jähriger Mann, dessen Harn Eiweiss enthielt, starb plötzlich, indem er sich in seinem Bett umdrehte. Bei der Section fand man 800 Grm. Blut in dem Herzbeutel; am oberen Theil desselben, in der Höhe der Umbiegung des visceralen Blattes, bemerkte man eine unregelmässige Oeffnung mit zerfetzten und indurirten Rändern, welche für den kleinen Finger durchgängig war und schief in einen 5 Ctm. langen Canal führte, durch welchen man in die Aorta gelang. Aeusserlich bot die Arterie einen frischen sternförmigen Riss 1 Ctm. über dem Abgang der vorderen Kranzarterie. Beim ersten Anblick schienen die Wandungen der Aorta normal zu sein, ihre Farbe war unverändert, ihre Oberfläche glatt, es ist auf der inneren Fläche keine Ablagerung bemerkbar; bei näherer Besichtigung findet man 2 Ctm. vom Riss entfernt eine kleine warzige, auf der Oberfläche gerunzelte Erhabenheit: nach Präparation der äussern Membran der Aorta entdeckte man eine hühnereigrosse, ziemlich feste, rundliche Geschwulst, welche einerseits auf der äussern Fläche der Aorta ruht, welcher sie in einer Länge von 4 Ctm. genau anliegt, anderseits das äussere Blatt des Pericardiums emporhebt In dieser Geschwulst hatte sich der fistulose Gang gebildet, welcher die Verbindung zwischen Aorta und Pericardium vermittelte. Auf dem Durchschnitt hatte der Tumor ein speckiges Aussehen; durch Druck presst man daraus einen milchigen Saft, welcher die Zellen und die freie Kerne des Carcinoms enthält.

17. Andral erwähnt in seiner Clinique médicale (T. III, p. 43, 3. édition) einen Fall von Tumor am Herzen, welchen er bei einem 33jährigen Steinschneider (Lapidaire), der an chronischer Entzündung der Leber und des Peritoneums gestorben war, beobachtete, während des Lebens hatte man keine Brustsymptome erkennen können. Die Respiration war vollständig frei, die Herzbewegungen schienen normal zu sein. Man fand bei der Section die äussere Wand des rechten Herzventrikels von der Spitze desselben bis zur Verbindungsstätte mit dem Herzohr überragt von einem unregelmässig geformten, stark hühnereigrossem Tumor, welcher zwischen der unverändert gebliebenen Herzsubstanz seinen Sitz hatte, und das viscerale Blatt des Herzbeutels hervortrieb. Dieser Tumor besass ein weissliches festes, von einigen Gefässen durchzogenes Gewebe, ohne sichtbare faserige Struktur (matière en-

cephaloide à l'état de crudité). Das Herz und Pericardium boten sonst keine Veränderung dar.

Wegen der Details des Falles verweist Andral auf Tome II seiner Clinique, Beobachtungen über Leberkrankheiten. Dort findet sich zwar p. 401 die Krankengeschichte eines an chronischer Peritonitis gestorbenen 33jährigen Steinschneiders, aber im Sectionsbefund ist ausdrücklich bemerkt, dass das Herz vollständig gesund gewesen sei.

18. Prescott Hewett. (Med. chir. Transact. 2 Ser. XII, 1847. Schmidt's Jahrbücher Bd. 58, p. 25.) Einem 40jährigen Manne war der Unterschenkel wegen einer in Jahresfrist entstandenen bedeutenden Encephaloidgeschwulst amputirt worden. Am dritten Tage nachher bekam Patient Fieber, Schmerzen in der rechten Seite, Gelbsucht, endlich linkseitige Pleuritis, und starb nach sieben Tagen. Die Section ergab frische linkseitige Pleuritis, Pericarditis; Emphysem der vordern und Congestion der hintern Theile der Lungen. Das Herz war gross, zeigte Erweiterung der rechten, Hypertrophie der linken Hälfte. Aus der Höhle des rechten Herzohres ragte eine ziemlich grosse Geschwulst hervor, füllte zum grossen Theil das Atrium und endigte im Ventrikel in der Höhe der Papillarmuskeln der Klappe. Sie war von konischer Gestalt, an der Basis härter als an der Spitze, sehr gefässreich und ihre Structur glich derjenigen des Markschwammes am abgenommenen Fusse. Uebrigens waren die Klappen des Herzens fehlerfrei; die andern Organe gesund. Der Stumpf hatte ein schlechtes Aussehen und eine Vene stand offen und enthielt Eiter.

19. (Ibidem). Ein 59jähriges Frauenzimmer war wegen einer seit einem Jahre entstandenen strausseneigrossen Geschwulst der Achseldrüsen in's Spital aufgenommen worden. Ihr Teint war gelblich blass, die Respiration frei, der Puls nur etwas schwach. Sonst klagte sie über nichts. Die Geschwulst war punktirt worden, die Stiche fingen nach 3 bis 4 Wochen an zu exulceriren, als die Kranke plötzlich von Dyspnœ und Pulslosigkeit befallen wurde und Tags darauf starb. Die Section ergab Encephaloid in der rechten Mamma, in den entsprechenden Achseldrüsen und dem geraden rechten Bauchmuskel. Die Höhlen des Herzens waren erweitert, besonders der linke Vorhof; die Mitralklappen etwas contrahirt, ihre Sehnen verdickt, die Vorhofsseiten der Klappen grösstentheils von weichen, blassröthlichen Ablagerungen mit blumenkohlartiger Oberfläche überzogen, welche ganz dem Gebilde der Mamma glichen. Nach beiden Seiten in den Vorhof und in die Kammer setzten sie sich fort, in letzterer an den Sehnenfäden und überzogen da die Spitze der Papillarmuskeln. Auch war die Atrioventricularöffnung bis auf die Dicke eines Federkieles davon verschlossen. Die Ablagerungen liessen sich zwar abkratzen, waren aber mit den genannten Theilen innig verbunden. Die Aortalklappen waren verdickt, zwei davon an ihrer Spitze mit einander verklebt.

Sonst nichts Krankhaftes. Alle diese Ablagerungen zeigten unter dem Microscope keine geschwänzten, sondern grosse kernhaltige, rundliche Zellen in körnchenhaltiger Flüssigkeit.

20. Eine andere Beobachtung Hewett's (Köhler. Krebs- und Scheinkrebskrankheiten) betrifft einen 48jährigen Mann, welchem $^1/_4$ Jahr vor seinem Tode eine nicht krebshafte Geschwulst des Hodens ausgerottet wurde, obschon man um diese Zeit eine Geschwulst in der epigastrischen Gegend tasten konnte. Im letzten Monate vernahm man an der Herzspitze ein systolisches Geräusch und ein sanftes Blasen über der Lungenarterie. Section: grosse Krebsgeschwulst in der Bauchhöhle, verbunden mit der rechten Niere, der Aorta und der obliterirten Hohlvene, Krebsknoten in der Lunge und am Halse, Herz von fast normaler Grösse, schlaffwandig, Klappen normal. Die rechte Kammer gefüllt mit rundlichen dunklen Markschwammknoten, deren freie Enden theils gegen die Lungenarterien gerichtet sind, theils in einer Weise in das Ostium atrio-ventriculare hineinragen, dass mindestens das Spiel der Sehnenfäden während des Lebens gehindert werden musste; die Wurzeln der Geschwülste drangen nicht in das Herzfleisch, sondern befestigten sich an der Oberfläche der Herzwand; daneben Krebsknoten in der Muskelsubstanz.

21. Medullares Carcinom des Herzens mit Carcinom und Fractur der Scapula von Dr. Cohn in Breslau. (Günsburg's Ztsch. IV, p. 109, 1853, — Schmidt's Jahrbücher Bd. 81, p. 312, 1854.)

Ein 30jähriger Bildhauer, welcher immer kräftig und gesund gewesen sein will, wurde ungefähr ein Jahr vor seinem Tode, ohne bekannte äussere Veranlassung, von einem Schmerz der linken Schulter befallen, welcher ihn jedoch nicht am Gebrauch des linken Armes hinderte. Nach Gebrauch verschiedener Hausmittel gegen diesen Schmerz steigerte sich dieser zu solcher Heftigkeit, dass Patient einen Wundarzt zu Rathe zog, der ihn Schwefelbäder, jedoch ohne Erfolg, gebrauchen liess. Pat. vertraute sich nun einem Schäfer an, welcher sogenannte Einrenkungsversuche mit dem Gliede machte. Während dieser Einrenkungsversuche entstand ein von Pat. und allen Umstehenden wahrgenommenes Krachen, die Schmerzen steigerten sich, und es entwickelte sich von diesem Augenblicke an eine grosse schmerzhafte Geschwulst auf der Scapula, welche das Arbeiten mit dem linken Arm behinderte. Pat. wurde hierauf von Dr. Middeldorpf untersucht. Er war von schwächlicher Constitution und cachectischem Aussehen; auf der Scapula lag eine mässig consistente, mehrere Zoll hohe, mit normaler Haut bedeckte, nicht sehr gespannte Geschwulst, die an sich nicht verschiebbar, doch jeder Bewegung der Scapula genau folgte; die letztere erschien frei beweglich, jedoch nur unter heftigen Schmerzen; legte man die Hand auf die Geschwulst und bewegte man den linken Arm, so nahm man jedoch nicht immer ein crepi-

tirendes Geräusch wahr. Bei einem Probeeinstich traf die Nadel in der Tiefe auf höckerige Unebenheiten und Spalten, die das Gefühl gebrochener, vom Periost entblösster Knochen erzeugten. Eine nähere Untersuchung der übrigen Organe wurde aufgeschoben, da Pat. sich bestimmen liess, in das Hospital zu gehen. Am andern Tage, als Pat. sich in das Hospital begeben will, fällt er um und stirbt.

Section: Körper stark abgemagert, Hautfarbe erdfahl, kein Oedem der Füsse. Ein Längsschnitt in den Scapulartumor zeigte die Muskellage unmittelbar unter der Haut erblasst, geschrumpft und zum grössten Theil verdrängt durch eine weisse, weiche medullarkrebsige Masse; bei einem tiefern Einschnitt stiess man in der Gegend über der Fossa triangularis scapulæ auf eine wallnussgrosse, von unebenen Wandungen gebildete Höhle, welche mit frischem und zum Theil geronnenem Blute erfüllt war. Zwischen beiden Knochenlamellen der Scapula war medullare Masse in der Weise eingelagert, dass dieselben von einander gehoben und so verdünnt waren, dass sie wie Glassplitter zu durchstechen und zerbrechlich waren. Ein Theil der oberen Lamelle war wirklich im Leben zerzplittert worden und Knochenneubildungen hatten sich aus der Diplœ in Form von höckerigen Splittern gebildet, die scharfkantig in die Geschwulst hineinwucherten.

Im Gehirn und seinen Häuten zeigte sich nichts Auffallendes. — Die Pleurahöhlen frei von Erguss; Pleura cost. normal; Pleura pulmon. getrübt höckerig, unter ihr gewahrt man weisse hanfkorngrosse, rundliche speckigmarkige Knötchen, durch die sie aufgehoben und uneben wurde. Dieser Process war vorzugsweise auf die oberen Lappen beiderseits ausgebreitet. Das Gewebe der Lungen war lufthaltig und mit Ausnahme der Spitzen frei von anormalen Ablagerungen; in beiden Spitzen zeigte sich in dem Umfange einer Wallnuss eine grauröthliche, mässig feste Substanz eingelagert, welche microscopisch aus denselben Elementarbildungen bestand, welche der Krebs an den übrigen Körperstellen zeigte. — Herzbeutelhöhle frei von ergossener Flüssigkeit; das Herz in derselben frei beweglich, nirgends adhärent; das Pericardium des Herzens stark getrübt. Die Grösse des Herzens der des Körpers entsprechend. Die äussere vordere Fläche des Herzens zeigte einzelne weisse, bald mehr längliche, bald mehr breite Sehnenstreifen und stellenweise Ablagerung von Fettgewebe unter dem pericardialen Ueberzug mit Verdrängung der Muskulatur. Ausserdem gewahrte man an der vorderen Herzfläche ziemlich im Centrum derselben zwei ebenfalls entfärbte weisse Stellen, welche sich durch sehr geringe Consistenz von der umgebenden Herzmusculatur unterschieden; das Pericardium war durch dieselben nicht emporgehoben. Ein neben dem Septum geführter Schnitt in den linken Ventrikel zeigte an jenen Stellen eine weiche breiige, dem Hirnmarke ähnliche weisse Aftermasse, die homogen und ohne besondere Textur erschien und aus der mit einer Messerklinge sich ein Brei drücken liess. Eine besondere Gefässentwicklung, apoplectische Ergüsse waren nicht wahrzunehmen. Die Aftermasse hatte die

Muskelsubstanz bei Seite gedrängt und war bis auf die innere Fläche des Endocardium's gelangt, wo sie frei in die Ventrikelhöhle ragende Fortsetzungen bildete. Es befand sich dieser Herd an der vordern Wand des linken Ventrikels, ungefähr $^1/_2$'' vom Septum entfernt. Ein zweiter Herd von noch grösserm Umfang befand sich an der Spitze des Herzens; das Septum erschien hier um das dreifache verdickt durch eine $1^1/_4$'' breite und ebenso lange, der vorigen ganz gleiche Aftermasse, welche nach rechts durch die geschrumpfte Musculatur des Septum begrenzt war, nach links frei in die Ventrikelhöhle hineinragte und hier ebenfalls keulenförmige Excrescenzen zeigte. Eine genaue Untersuchung ergab einen Zusammenhang zwischen den beiden Herden. — Der Klappenapparat des Herzens war vollkommen normal. Die Muskelsubstanz erschien bleich und liess mikroscopisch starke Ablagerungen von freien Fettkügelchen zwischen einzelnen ihrer Fibrillen erkennen. — In die Höhle des linken Ventrikels ragte ein 2'' langes und $1^1/_2$'' breites Paket von in einander gewürfelten kleineren und grösseren Excrescenzen, die blassroth gefärbt erschienen und ziemlich fest an ihrer Basis, der carcinomatösen Masse angeheftet waren. Sie wanden sich vielfach durch die Trabekeln hindurch, gelangten durch das Endocardium frei in die Höhle und stellten auf ihrer Oberfläche ganz den Abdruck des gegenüber liegenden Trabekelnetzes dar. Sie hatten alle Keulenform und waren ganz glatt und weich: einzelne von ihnen gewährten auf dem Durchschnitt eine dreifache Contour, deren innerster Ring die weisse markige Masse des Carcinoms darstellte; um diese Schicht herum befand sich äusserlich eine mehr graue letztere als Faserstoff zu bezeichnende Schicht. Eine Anzahl weit geringerer Keulen fanden sich auch an der Spitze des rechten Ventrikels und ragten ebenfalls frei in die Höhle desselben hinein. — Leber von normaler Grösse und Form, stark hyperämisch. — Milz um das doppelte vergrössert, ihre Kapsel gespannt und ähnlich der Pleura unterminirt von einer grossen Anzahl weisser kleiner Knötchenexsudate, die mikroscopisch sich als encephaloide Masse ergaben. Die Durchschnittsfläche des Parenchyms erschien derb und fest und war durchweg erfüllt mit einer enormen Anzahl kleiner discreter Knötchen, die über die Fläche etwas prominirten. Oesophagus, Magen, Darmcanal, Nieren normal. Bronchial-, Mesenterial- und retroperitoneale Drüsen frei von jeder fremdartigen Einlagerung.

Mikroscopische Untersuchung. Der aus der Aftermasse sowohl des Scapulartumors als aus den Geschwülsten im Herzen ausgedrückte Milchsaft liess die gewöhnlichen morphologischen Gebilde wieder erkennen, welche man beim medullaren Carcinom als charakteristisch hinzustellen pflegt; Kerne, Zellen auf verschiedener Entwicklungsstufe, namentlich grössere Zellen von verschiedener Form, mit relativ grossen Kernen, die selbst wieder einige grosse Kernkörperchen enthielten. Einzelne Zellengebilde glichen ganz denen von Exsudatzellen und unterschieden sich von diesen vorzugsweise durch den grossen glatten Kern, der peripherisch der Wand anlag. Geschwänzte Zellen

fanden sich in verhältnissmässig sehr untergeordneter Zahl im Scapulartumor, noch weit weniger im Encephaloid des Herzens. Ausserdem fanden sich sehr zahlreiche Kochsalzkrystalle in den verschiedensten Krystallisationsformen. Da das Präparat in Spiritus gelegen hatte, bleibt unentschieden (? Ref.), ob sie dem Krebssafte an sich oder als zufälliger Bestandtheil angehörten. Der Milchsaft lag zum Theil in ein eignes als Bindegewebe sich kundgebendes Stroma eingebettet, so dass auf der Durchschnittsfläche eine weisse glatte speckige Fläche zum Vorschein kam, bei der die feste Substanz die ganz untergeordnete Rolle spielte. An einzelnen Stellen erschien das Bindegewebe etwas stärker entwickelt, so dass dadurch das Bild einer alveolären Textur entstand.

Was die dem Scapulartumor anliegende Muskulatur betrifft, so waren die das Carcinom umgebenden Muskelstränge durch den sie infiltrirenden Milchsaft sehr durchfeuchtet und stark gelockert. Im Ganzen war die Muskulatur sehr erweicht und man konnte zweierlei Formen an den einzelnen Primitivbündeln erkennen; einmal waren es schlauchförmige Hohlgebilde, die getrennt im Sehfelde gelegen, sich durch scharfe Contouren als Reste der Muskelfibrillen kundgaben; man konnte noch schwache Längsstreifung erkennen, dagegen war Querstreifung nicht mehr wahrzunehmen. Sie erschienen erfüllt von einer hyalinen Substanz, in der sich dieselben Elemente wie in dem Milchsaft fanden. Ein anderer Theil der Muskulatur zeigte noch deutliche Querstreifung, doch waren auch hier die einzelnen Bündel um das doppelte oder dreifache erweitert, und ebenfalls mit jenen Elementen imprägnirt. Am Herzen erschien das Muskelgewebe zum Theil infiltrirt und erbleicht durch den eingelagerten Milchsaft, zum grössten Theil aber verdrängt und atrophirt. Die oben erwähnten kolbenförmigen Excrescenzen hingen zum Theil ziemlich fest an der die Basis bildenden, in die Herzhöhle frei hineinwuchernden Carcinommasse, zum Theil waren dieselben locker verfilzt und leicht zu trennen. Bei denen, welche, wie erwähnt, eine dreifache Contour erkennen liessen, zeigte die innerste Schicht dieselben Elemente, wie die Krebsmasse selbst. Es war wieder ein Reichthum, namentlich an Kerngebilden, welche in einem einfachen Faserstoffnetze eingebettet waren, vorhanden. Fertige Zellen mit Kernen waren auch in nicht geringer Anzahl zu bemerken, doch waren dieselben geschrumpft, uneben und wurden durch Essigsäure bis auf den Kern gelöst. Das Faserstoffnetz wurde durch Essigsäure in eine homogene, structurlose, hyaline Masse verwandelt. In einigen Kolben waren Blutgefässe deutlich nachzuweisen.

Im vorliegenden Falle war nach Vf. das Carcinom der Scapula das primäre Leiden, ihm folgten secundär die Ablagerungen in Lunge, Herz und Milz. Die wolligen Excrescenzen im Herzen sind als im Leben bereits dagewesene, aus dem Blut abgeschiedene Gerinnungen zu deuten, welche im Verlauf der Zeit sich an das das Endocardium perforirende Carcinom so angelöthet hatten, dass ihre Verbindung eine organische, durch Blutgefässe und Binde-

gewebe vermittelte wurde, worauf dann auch im Centrum sich dieselben krebsigen Elementartheile formirten, wie sie im Carcinom des Herzens selbst gefunden wurden, während die äussere Schicht aus noch einfachem, in Essigsäure leicht löslichem, structurlosem, aus dem Blute abgeschiedenem Faserstoff bestand.

22. Medullarkrebs des Herzbeutels und des Herzens und Verwachsung der beiden Herzbeutelblätter von Fr. Günsburg (Klinik der Kreislaufs- und Athmungsorgane. Breslau 1856, p. 95).

Eine 40jährige Frau hatte die Zeichen der Hypertrophie des Herzens und Hydrothorax der rechten Brusthälfte gehabt. Section: Herz und Herzbeutel nahmen die untere Hälfte der linken Brustseite ein. Der Herzbeutel an allen Punkten fest mit dem Herzmuskel verwachsen. Auf seinem äusseren Blatte, besonders über dem rechten Ventrikel, sind an 20 einzelne linsen- bis erbsengrosse graulich weisse Körperchen eingelagert von gleichmässiger Färbung. In der Gegend der Scheidewand beider Ventrikel bemerkt man äusserlich eine bei der Berührung weichere Stelle, die eine grubenförmige Tiefe vom Umfang eines Viergroschenstückes darbietet. Die zum doppelten Umfang vergrösserte Muskelmasse der linken Herzkammer ist von Massen durchsetzt, welche theils einzeln stehen, auf der runden Durchschnittsfläche gelblich weiss sind, theils sind einzelne ovale Massen verschmolzen. Sie sind so zahlreich eingelagert, dass sie den verticalen Durchschnitt der linken Herzkammer und des linken Vorhofs ausfüllen. In die vordere Wand des Vorhofs nach den Gefässen hin sind muscatnussgrosse Massen gelagert, welche nach aussen die verdünnte Muskelmasse vor sich herdrängen, auf der anderen Seite bis in den Innenraum der Arterien vordringend. Die Fleischlage dicht unter dem Pericardium ist blassroth, hier faserknorpelig fest, dort sulzig erweicht. In der Muskelmasse der rechten Herzkammer sind unregelmässig sphäroidisch gestaltete Massen eingebettet, mit Erweichung der benachbarten Faserpartieen. Der freie Rand der Mitralklappe verkürzt, aber nicht verdickt. In der rechten Brusthälfte fünf Pfund klares Serum, der rechte obere Lungenflügel an einzelnen Stellen angeheftet, hat auf dem Durchschnitt schaumiges Serum, das Gewebe des unteren fest und zähe, entleert aus den grösseren Bronchien noch Serum. Die linke Lunge fest an die Brustwand angelöthet, ödematös. Die geschwellten dunkelschwarzen Bronchialdrüsen enthalten glänzendweisse erbsengrosse Ablagerungen in dem peripherischen Theil.

Leber verdünnt aber breiter und länger, Gewebe lichtgelb, fetthaltig. Milzgewebe derb, blassroth. Die Magenschleimhaut blass, über dem Pylorus in Gestalt einer flachen Pilzdelle erhoben, durch Einlagerung einer festen weissen Medullarmasse. Der peritoneale Ueberzug der Därme getrübt, die Schleimhaut blass und verdünnt; die Gekrösdrüsen, zu muscat- und wallnussgrossen Massen geschwellt, haben einen umschriebenen rundlichen, zu einer gelben käsähnlichen Substanz bröckelich zerfallenen Inhalt. In der Höhle

des Bauchfells drei Pfund klaren Serums, Nieren blutarm; Uterus und Eierstöcke marastisch. Entwickelte Mutterzellen des Krebses und vollständiges Reticulum waren in den Medullarknoten des Pericardiums vorhanden.

23. Krebs des Pericardiums. Wunderlich, Handbuch der Pathologie und Therapie 3. Band, 2. Abtheilung, p. 673. Stuttgart 1856.

Joseph Schaupp war früher immer gesund, fiel im 15. Jahre von einem Abhang herab auf den Rücken. Ein Vierteljahr darauf Dyspnœ, Husten ohne Auswurf, aber mit Schmerz, sodann Oedem des Gesichtes und der Füsse, des Scrotums und Präputiums und Ascites. In diesem Zustand kam er drei Monate nach Beginn der Beschwerden im März 1849 in Wunderlich's Behandlung. Ausser einer allgemeinen Wassersucht zeigte er eine trockene heisse Haut, cyanotische bleiche Färbung des gedunsenen Antlitzes, Struma, schwere Dyspnœ, Venen auf der Brust erweitert, das Sternalende der dritten linken Rippe stark hervorragend. Percussion auf der Brust rechts vorn und hinten normal; Leberdämpfung ausgedehnt; links vorn bis zur dritten Rippe hell; Herzdämpfung nach der Breite und auch nach der Länge umfänglicher; hinten und links leerer Ton in der unteren Hälfte des Thorax. Bauch ausgedehnt mit flüssigem beweglichem Peritonealinhalt; gänzlicher Appetitmangel, dünne Stühle, wenig Urinsecretion, kein Eiweiss im Harne. In den folgenden Tagen stetig zunehmende Dypsnœ, zum Theil Orthopnœ, Paroxysmen von zunehmender Angst und Bangigkeit, viel Husten ohne Auswurf, Rasselgeräusche auf der Brust; links hinten starkes, rechts schwächeres Bronchialathmen, vorn Pfeifen; Herztöne dumpfer werdend, Herzstoss nicht fühlbar, Puls fortwährend zwischen 136—144, zuweilen ungleich; zeitweise heftigeres oder schwächeres Kopfweh, Schwindel, Schlaflosigkeit, zunehmende Erschöpfung, zunehmendes Anasarca, Stühle meist mehrmals des Tags und dünn. Am Ende der dritten Woche reichliche seröse Expectoration, aber mit wachsender Dypsnœ; Puls 160, unregelmässig werdend, fadenförmig, äusserst heftiger Durst, Schlingen unmöglich, Brechbewegungen, äusserste Ermattung. Zwei Tage darauf Tod bei vollem Bewusstsein unter dem quälendsten Erstickungsgefühl.

Die wesentlichen Veränderungen in der Leiche waren: unter dem Sternum eine mit ihm verwachsene, fast zolldicke Schicht einer weissen, fast knorpelartig festen Krebsmasse. Mit ihr ist das parietale Blatt des Herzbeutels fest verwachsen und selbst in einer grossen Ausdehnung bis zu einem halben Zoll und mehr verdickt oder vielmehr in eine derbe Krebsmasse verwandelt. An der Umbeugungsstelle des Pericardiums dicke Krebsmassen, welche mit den Wandungen der grossen Gefässe zusammenhängend, nicht nur diese bis zur fast völligen Unwegsamkeit comprimiren, sondern streckenweise an die Stelle der Gefässhäute getreten sind und in das Lumen der Gefässe hineinragen. Von dort aus verbreitet sich die Affection über das ganze viscerale Blatt des Pericardiums, welches zwar nicht wie das parietale, allseitig

in eine dicke Schwarte verwandelt ist, aber mit unendlich zahlreichen, linsen- bis haselnussgrossen, zum Theil maulbeerartig granulirten Höckern, Knoten und Knötchen von ebenfalls knorpelartiger Härte und carcinomatöser Textur besetzt ist. Namentlich ist auch das ostium venosum des rechten Herzens durch eine fast zolldicke Geschwulst zusammengedrückt und die Pulmonalvenen in Folge davon bedeutend erweitert. In der Pericardialhöhle eine Menge einer blutigserösen Flüssigkeit; Herzfleisch welk und schlaff, die Wandungen der Ventrikel sehr verdünnt, keine Krebsbildungen enthaltend. Die Ventrikelhöhle massig von Blutgerinnseln ausgedehnt, die Klappen völlig frei. Lungengewebe links in der Art comprimirt, dass die erweiterten Gefässe und Bronchien bedeutend über das eigentliche Lungengewebe überwiegen; reichlich seröse und blutig seröse Flüssigkeit in den Geweben. Einige verkalkte Tuberkel in der Lunge. — Leber bedeutend vergrössert und beträchtlich fetthaltig, mit zahlreichen capillären kleinen Apoplexieen; überdem durch derbe Adhäsionen mit dem Zwerchfell verwachsen. Milz, Nieren und Därme stark mit Blut überfüllt. Reichliche Menge seröser Flüssigkeit in der Bauchhöhle.

24. Laveran (Gazette médicale de Paris 1857: Schmidt's Jahrbücher 95—162).

Ein 31jähriger kräftiger Mann, der früher keine Athmungsbeschwerden hatte, litt seit 1856 an Kurzathmigkeit.

Status am 3. November 1856: Constitution mehr kräftig als schwach. Gesicht und Hals geschwollen, Augen vorgetrieben; Liegen durch Dyspnoe erschwert, diese steigerte sich während der Nacht: Lymphdrüsen der linken Supraclaviculargegend deutlich geschwollen. Respiration 28 bis 32 in der Minute. Thorax von mehr runder Gestalt: nur hinten und seitlich normaler Percussionston. Kein Husten-Auswurf. Puls der Carotiden und Radialarterien kräftig. Hals- und Gesichtsvenen vorspringend. Appetit erhalten. Die Dyspnoe nahm allmählig zu, ebenso das Oedem des Gesichtes und des Halses. Es bildete sich ein Erguss in den Pleurahöhlen, und ein subcutanes Venennetz entwickelte sich auf der vorderen Brustseite: die Rückenlage wurde unmöglich; ruhige Delirien, in den letzten Tagen Bewusstlosigkeit, stellten sich ein. Tod am 27. Januar 1857.

Die Section ergab Induration und Infiltration der Haut des Halses und der oberen Thoraxpartieen. Die Lymphdrüsen der Supraclaviculargegend und des Halses waren stark geschwollen und in eine Masse von scirrhösem Aussehen verwandelt, zwischen ihnen verliefen Gefässe. Die Carotiden haben ein normales Lumen, die Jugularvenen sind unterhalb der Clavicula so verengt, dass eine Sonde nicht durchzuführen ist. Die Halsgeschwülste erstrecken sich in das Mediastinum, wo sie mit einer weissen, stellenweise gelblichen, festen, an der Oberfläche warzigen Masse zusammenhängen, welche zwischen Sternum und Wirbelsäule, der Pleura und dem Pericardium beiderseits aufsitzt. Letztere sind verdickt von scirrhösem Aussehen.

Im Herzbeutel 100 Grm. flüssigen schwarzen Blutes, an seinen Wänden Blutgerinnsel. Unterhalb derselben ist das Pericardium längs des Sulcus atrioventricularis durch kleine mattweisse, weniger feste, warzige Knötchen in die Höhe gehoben. In den Pleurahöhlen röthliches Serum, auf ihrer Wand encephaloid aussehende kleinfingergrosse Vegetationen wie am Pericardium. Vena cava sup. verengt, ebenso die Trachea. Lungenparenchym normal, übrige Organe gesund. Der Saft der Geschwulst besteht aus Plasma und mehrkernigen Kugeln.

25. Krebs der Lungen und des Herzens mit Perforation nach aussen durch das Sternum von C. Holmes (Transact. of the pathol. Soc. of London, Vol. IX, p. 29. Schmidt's Jahrbücher Bd. 107. p. 179).

Ein 23jähriger Matrose, welcher bis im März 1857 stets gesund gewesen war, dann ohne bekannte Ursache Schmerzen in der Brust bekam, gegen welche er sich mit Erfolg schröpfen liess, wurde am 1. September 1860 in das Hospital aufgenommen. Später entwickelte sich eine kleine Geschwulst an der rechten Seite des Sternums, welche bis zur Grösse eines Taubeneies anwuchs. Zwei Mal hatte der Kranke Blut ausgeworfen und eine Woche lang bestanden Athmungs- und Schlingbeschwerden und Patient verlor die Stimme. Bei der Aufnahme fand man die Geschwulst pulsirend, ohne aneurysmatisches Geräusch, während man über der Geschwulst und an der Basis des Herzens ein systolisches Geräusch wahrnahm. Puls voll, aber an den Art. radial. ungleich anschlagend. Auswurf schaumig, ohne Blut; häufiger Husten; Nachtschweisse. Zeitweise, besonders nach Hustenanfällen, livide Färbung der Haut. Unter Zunahme der Dysphagie und Dyspnœ starb der Kranke Anfangs October.

Section. Unter dem M. pectoralis, gerade unterhalb des rechten Sternoclaviculargelenkes, befand sich ein halbfaustgrosser Tumor von ausgesprochener encephaloider Form; derselbe hatte das Sternum an mehreren Stellen ganz absorbirt und war ersichtlich von innen her emporgewachsen, da sich die inneren Fasern der Intercostalmuskeln mehr afficirt fanden. Innen füllte der Tumor den ganzen oberen Theil der Brust aus und hatte beide Lungen und das Herz ergriffen. Beide obere Lungenlappen waren mit kranken Massen infiltrirt und mit Pleura und Pericardium verwachsen. Der Herzbeutel und das mit ihm eng verwachsene Herz waren ebenfalls Sitz der krebsigen Ablagerung, namentlich waren die Wände des rechten Ventrikels in der Art krebsig infiltrirt, dass einzelne Knoten in das Lumen des rechten Ventrikels hinein- und bis zur Tricuspidalis hervorragten. Die grossen Gefässe giengen durch den Tumor hindurch, waren aber gesund und durchgängig. Trachea war nach hinten verschoben, ihr Caliber unverändert, ihre Schleimhaut stark injicirt. Auch der Oesophagus war verdrängt, sonst gesund. In der Geschwulst sah man unter dem Microskope zahlreiche ovale, gekernte Zellen,

welche eine körnige Masse und viel Fett enthielten. Fibröses Gewebe war auch in geringer Menge vorhanden.

26. Förster (Handbuch der pathologischen Anatomie, Bd. II, p. 278).

Ein 49 Jahre alter Mann, von gesunden Eltern stammend und bis dahin stets gesund, erkrankte im October 1848 in Folge eines kalten Trunkes, indem er nach demselben heftige Schmerzen in der Speiseröhre bekam, und das Schlingen behindert wurde; auch von da an, beim Bücken und schwerer Arbeit Kopfcongestionen auftraten. Diese Leiden steigerten sich allmählig, bis er vom October 1849 an, eine Anfangs geringe, später zunehmende Auftreibung des Brustbeines bemerkte; es nahmen nun die Schlingbeschwerden immer mehr zu, und auch die Respiration wurde beschwerlich, er wurde cyanotisch, es trat öfters Erstickungsnoth ein, Gesicht und Arme wurden œdematös und unter grossen Leiden erfolgte endlich im Januar 1850 der Tod. —

Die Section ergab Folgendes: Nachdem die allgemeinen Decken von Hals und Brust abpräparirt waren, kam zunächst eine wallnussgrosse weiche Geschwulst im Grund des Manubrium sterni zum Vorschein, welche an der Stelle desselben sass und sich in die Brusthöhle fortsetzte, aussen sich über die Ansätze der drei ersten Rippen verbreitete und ohne scharfe Grenze etwas in den Rand des M. pectoralis major übergieng. Es zeigte sich weiter das rechte Sternoclaviculargelenk merklich emporgehoben, die Halsmuskeln vorgewölbt durch eine aus der Brusthöhle bis zur Schilddrüse in mehreren umschriebenen Lappen emporsteigende Geschwulst. Die letztere fullte den oberen Eingang zur Brusthöhle vollig aus; Oesophagus, Luftröhre, Gefässe und Nerven stiegen mitten durch sie in die Brusthöhle hinab, die letztere selbst aber war in ihrem oberen Umfange von einer Geschwulst eingenommen, deren Fortsetzungen die am Sternum und am Hals vorspringenden waren; dieselbe umgab Bronchien, Oesophagus, Gefässstämme und die Vorhöfe, mit welchen sie so eng in Verbindung stand, dass die untere Hälfte des Herzens aus der Geschwulst hervorragte, ohne dass man die obere sehen konnte; endlich waren die oberen Lappen der Lungen fast gänzlich in der Geschwulst untergegangen; die Wirbelsäule und Rippen waren frei, obschon die Masse überall anlag; die rechte Brusthöhle enthielt, so weit sie frei war, eine grosse Menge Wasser, so dass der mittlere und untere Lungenlappen vollständig comprimirt waren. Die Masse innerhalb der Brusthöhle war hart weisslichgelb, ihr Verhältniss zu den einzelnen Organen war grosstentheils so, als habe man alles Zellgewebe, Fett- und Lymphdrüsen zwischen den einzelnen Organen rein abpräparirt und den Raum mit der fremden Masse ausgegossen; so konnten Vagus, Phrenicus, Sympathicus von oben bis unten verfolgt werden, die ersten überall von Krebsmasse umgeben, ihre Textur und Dicke vollkommen normal; es waren die Gefässe in ihren Wandungen vollständig erhalten, nur die Cellulosa

war mit der umgebenden Masse unzertrennlich verschmolzen, ihr Lumen war etwas verengert, sie waren in die harte Krebsmasse förmlich eingemauert und enthielten wenig geronnenes Blut; ganz so verhielten sich Speiseröhre und Luftröhre, ihre Wandungen hatten die normale Textur, das Lumen der letzteren war etwas verengert, überall waren sie von Krebs umgeben; die Lymphdrüsen grösstentheils in der allgemeinen Masse untergegangen, einzelne noch erkennbar, aber sehr weich und schwammig. Waren die Häute der grossen Gefässstämme (bis auf die Cellularis) bis zu ihrem Eintritt in's Herz frei, so gieng aber an den Vorhöfen und an der Arterienabtheilung des rechten Ventrikels die Krebsmasse in die Herzsubstanz selbst über, die Stelle der Muscularis einnehmend, und das Endocardium vor sich her wölbend und so in die Höhlen als haselnuss- bis taubeneigrosse Geschwülste ragend. Die Lungenspitzen giengen ohne Grenzen in die Masse über. In keinem anderen Organe des Körpers fand sich eine Spur von Carcinom. Der feinere Bau der Krebsmasse war in allen Theilen wesentlich gleich; sie bestand aus in ein fibröses Stroma eingebetteten Massen von Zellen von verschiedener Gestalt und Grösse, da wo die Geschwulst weich war, waren die Zellen überwiegend, an den harten Stellen die Fasern.

27. Paget (Lect. on surg. path. Bd. II. p. 449. Förster l. c. p. 675.)

Einem 58jährigen Manne wurde wegen Epithelialkrebs der Conjunctiva bulbi der Bulbus exstirpirt; zwei Jahre darauf starb er mit einer grossen Geschwulst über der Parotis; eine ungefähr $1^1/_2$'' dicke Krebsmasse war in der Muskelmasse der Spitze des rechten Ventrikels und der Scheidewand eingebettet, sie war weich und in der Mitte zerfallen und hatte die mikroscopische Structur des Epithelialkrebses.

28. Scirrhus des Herzens. Dr. Locher (Zur Lehre vom Herzen. Erlangen, Enke. 1860).

H. H. von L., Taglöhner, 47 Jahre alt. Bei seiner Aufnahme im Spital im höchsten Grade erschöpft. Allgemeines Oedem. Mässiger Grad von Ascites. Auffallend fahlgrüne Färbung nicht bloss des Gesichtes, sondern der ganzen Körperoberfläche. Wangen, Nase und Mund stark cyanotisch, während an anderen Stellen, z. B. der Stirn, theilweise eine helle, rosenrothe Färbung, Wirkung des Oedems. Intelligenz ungetrübt. Sensorium klar. Respirationsorgane: grosse Beengung, quälender Husten, wässeriger Auswurf. Ausnehmend sonorer, an einigen Stellen tympanitisch klingender Percussionston. Scharfes vesiculäres Athmen mit mannigfachen Rasselgeräuschen. Circulationsorgane: Percussion im Breitedurchmesser des Herzens in abnormer Ausdehnung gedämpft; Herzstoss schwach; systolisches Blasen; zweiter Pulmonalton verstärkt. Puls schwach, zeitweilig intermittirend, desswegen und wegen der ödematösen Anschwellung der Arme schwer zu zählen. Abdomen

auf Druck nirgends schmerzhaft. Keine Geschwulst wahrnehmbar. Urin eiweisshaltig, mikroscopisch nicht untersucht. Diagnose: Brigth'sche Nierendegeneration mit Insufficienz der Mitralis, Hyperthrophie, Lungenœdem u. s. f.

Section: die Nieren vollkommen normal; auch sonst im Abdomen nirgends ein Depot eines pathologischen Processes. Wie vorauszusehen, waren wirklich Lungenœdem, Hypertrophie mit Dilatation des rechten Ventrikels vorhanden; dagegen keine Insufficienz der Mitralis, die Klappe schien in jeder Beziehung gesund. Degegen befand sich gegen die Spitze des Ventrikels und zwischen einzelnen Trabekeln verlaufend ein Geschwür, dessen Grösse bei der wegen seiner unregelmässigen Ausläufer unregelmässigen Gestalt nicht gut zu bestimmen war; die Mitte betrug etwa ein Fünfrappenstück. Wulstige weissgraue, härtliche Ränder. Wenn man nun in die Herzsubstanz einschnitt, so schied sich die weisse 3''' tief infiltrirte Basis des Geschwürs auffallend von der rothen normalen Herzsubstanz. Auch die Consistenz war eine weit beträchtlichere und es konnte überhaupt kein Zweifel daruber bestehen, dass man das Produkt, welches man ungewöhnlicher Weise hier im Herzen vor sich sah, ohne Bedenken für krebsiger Natur, für eine scirrhöse Infiltration halten und neben einen Scirrhus des Pylorus oder des Uterus stellen müsse.

29. Krebs des linken Ventrikels. Heimpel (ibid. p. 109). Der Fall betraf eine Frau von 56 Jahren, Mutter von 6 Kindern, welche früher sehr kräftig gewesen war, seit den letzten 10 Jahren vielfach an Verdauungsbeschwerden gelitten hatte, und zwei Mal in dieser Zeit icterisch gewesen war. Einige Wochen vor ihrem Tode war sie zu einem mumienartigen Skelette zusammengeschrumpft, und so schwach, dass sie ohne Hülfe sich nicht im Bette umdrehen konnte. Seit einem halben Jahre war fast alles Genossene wieder erbrochen worden und Pat. klagte uber Schmerzen in der Magengrube und Lebergegend.

Die 36 Stunden nach dem Tode vorgenommene Section ergab Folgendes: Am Magen vom Pylorus ausgehend eine mannsfaustgrosse Krebsgeschwulst, welche sowohl mit dem sehr vergrösserten Pancreas als auch mit dem Duodenum dergestalt verwachsen war, dass sie nur mit dem Messer getrennt werden konnte. Das Lumen des Pylorus nicht vollständig geschlossen aber doch sehr verengt; die Magenschleimhaut stellenweise erodirt. In der an Umfang normalen Leber waren mehrere Krebsherde von Wallnuss- bis Gänseeigrösse von Medullarkrebs, während das übrige Gewebe das Aussehen der Muscatnussleber zeigte. In der Gallenblase ein Gallenstein von der Grösse einer kleinen Dattel. Die Milz etwas vergrössert und das Gewebe mürbe. Nieren normal. Ovarien und Uterus keine Spur von Krebsdyscrasie zeigend. Im linken Ventrikel des Herzens befand sich ein Krebsknoten, der aus der tiefsten Stelle, aus der Herzsubstanz herauswuchernd, frei in die Herzhöhle hineinragte und den Umfang einer gewöhnlichen Nuss hatte. Die Krebsmasse war, so weit sich ohne mikroscopische Untersuchung urtheilen liess, von

medullärer Beschaffenheit. An den Herzklappen war keine Veränderung. Da sich im Leben keine Störungen im Kreislauf bemerkbar gemacht hatten, war keine Auscultation des Herzens vorgenommen worden.

30. E. Wagner in Leipzig beschreibt (Archiv der Heilkunde, Bd. V, p. 280, 1864) die Präparate eines Falles von multiplem Pigmentkrebs, welches m Herzen, in der Leber, Niere, Nebenniere, Haut und Muskeln Ablagerungen gemacht hatte. Der melanotische Krebs hatte sich in einem Pigmentmal entwickelt und war nach der Exstirpation sowohl in der Narbe als auch an anderen Stellen der Haut und der übrigen bezeichneten Organe aufgetreten.

Das normal grosse Herz zeigte an seiner Oberfläche in und unter dem Visceralblatte des Herzbeutels gegen 30 kirschkern- bis quadratzollgrosse rundliche oder unregelmässige, flache bis linienhoch vorragende Flecken von intensiv schwarzer Farbe und ziemlich fester Consistenz. Eben solche schwarze Flecken in noch grösserer Menge unter dem Endocardium und zwar in allen Theilen desselben. An der Spitze des rechten Ventrikels ragte eine gegen kirschengrosse schwarze Masse hinein, welche an ihrem prominentesten Theil zerklüftet war. In den letzten 2'' der oberen Hohlader sassen zahlreiche, bis $1^1/_2$''' hohe, zusammen 2□'' grosse schwarze Knoten. Das Herzfleisch schien ausser von solchen Knoten, welche an der Aussen- oder Innenfläche sichtbar waren, noch von zahlreichen anderen runden, scharf begrenzten, schwarzen Knoten, so wie von noch zahlreicheren, nadelstichgrossen schwarzen Punkten und von länglichen, unregelmässig ästigen feinen schwarzen Streifen durchsetzt, übrigens blass, undeutlich faserig, weicher.

Die mikroscopische Untersuchung der melanotischen Knoten ergab: 1) die gewöhnlichen Verhältnisse des melanotischen Krebses, d. h. eine alveoläre Structur mit pigmentirten Zellen; 2) eine Pigmenterfüllung in den Bindegewebskörperchen des Pericardium, des Endocardium, des intermusculären Bindegewebes und in den Muskelkörperchen sowohl am oder im Sarcolem liegenden, als in den centralen. Ausserdem zeigten sich einzelne grössere, so wie alle kleine Knoten und die schwarzen Streifen durchaus bestehend aus Bindegewebs- (resp. Muskel-) Körperchen, welche in verschiedenem Grade vergrössert und mit körnigem Pigment erfüllt waren. Noch andere grössere Knoten zeigten beide Verhältnisse in der mannigfaltigsten Weise neben einander. (Schmidt's Jahrbücher 1865, Bd. 126, p. 95.)

Andere kurz erwähnte Fälle sind folgende:

31. Récamier (Laënnec Traité de l'auscultation) fand das Herz zum Theil in eine speckschwartenähnliche Masse verwandelt; gleichzeitiger Lungenkrebs.

32. Legallois (Bullet. de la soc. anatom. V, p. 99). Krebs des Penis, freie Krebsmasse im rechten und linken Herzen.

33. Bauchet (ibid. XXVI, 64) sah bei einem Lungenkrebse carcinomatöse Masse im rechten Ventrikel.

34. Barth (ibid. XXVIII, 145) beobachtete carcinomatöse Pericarditis consecutiv einem Knochenkrebse.

35. Renauldin (Archives gen. II, 558). Rechter Ventrikel, zum Theil in Krebsmasse verwandelt, bei einem Erwachsenen.

36. Segalas (ibid. IX, 132). Aehnliches bei einem 11jährigen Kinde, das zeitweise an Schwindel gelitten hatte.

37. Sims (Méd. chir. Trans. XVIII, 281, 1833). Umfängliche Lungenkrebse, grosse Medullarknoten im Herzbeutel, die primitive Aftermasse sandte, einen Ausläufer in den rechten Vorhof, und wucherte in die Höhle des linken auf einer ausgedehnten Strecke in Krebsgewebe vollständig umgewandelten Vorhofes hinein.

38. (Ibid.) Krebsmasse von der Grösse einer kleinen Wallnuss im rechten Vorhof.

39. Brigth (ibid. XXII, 15, 1839). Markschwamm des Herzbeutels, gleichzeitig Krebs in Mediastinum, Lungen, Haut, Unterleibsorganen etc.

40. Ormerod (ibid. XXX, 1847). Markschwamm des Endocardiums in infiltrirter Form und isolirten Knoten im rechten Ventrikel. Krebs der Aorta abdominalis, V. cava inf., Carotis.

41. Emmet (The Lancett, Mai 1846. Canstatt's Jahresbericht 1847). Krebs der Lungen und des Herzens mit Caries der Rippen, des Schlüsselbeines und der Wirbel.

42. Francis (Lond. med. Gaz., Jan. 1847. Canst. 1848). Krebs des Herzens bei einem 50jährigen Manne, der mit Krebs des Penis behaftet war. Nahe an der Spitze der linken Herzkammer befand sich im Herzfleisch eine nussgrosse glatte Geschwulst, welche durch mehrere durchsichtige Linien in Segmente getheilt, in der Substanz gelblich trocken, auf dem Durchschnitt einem mehligen Erdäpfel ähnlich war.

43. King (ibid. 1843). Medullarkrebsknoten von der Grösse eines Stecknadelkopfes bis zu der eines Eies an der Basis des Herzens, der Aorta und so weiter. Ein eigenthümlicher Herzton (Katzenschnurren), welcher im Leben hörbar war, soll durch sie verursacht worden sein.

44. Nach Payan (Revue méd. 1841) soll auch ein Krebsgeschwür auf den Aortalklappen vorkommen (wahrsheinlich Verwechslung mit Atherom).

45. Wunderlich (Handbuch der Pathologie, Bd. III, 2. Abthlg., p. 669) fand in einem Fall Sarcome in ziemlicher Anzahl auf dem visceralen Blatte des Pericardiums bei einer Kranken, welche in Folge eines Gehirnsarcoms gestorben war. Es waren während des Lebens keine Erscheinungen von Seite des Herzens beobachtet worden.

III.

Einige Betrachtungen über die Pathologie der krebsartigen Neubildungen des Herzens.

Es kann hier nicht unsere Absicht sein, eine vollkommene Pathologie dieser Erkrankung zu geben, denn dieses ist schon wegen des spärlichen verwerthbaren Materials unmöglich. Wir wollen bloss einige Schlüsse mittheilen, welche sich ohne weiteres aus dem Vorhergehenden ziehen lassen.

Pathogenie und pathologische Anatomie. Die krebsartigen Neubildungen des Herzens gehören zu den seltensten Erkrankungen dieses Organes; es sind darüber beinahe keine statistischen Angaben vorhanden, doch finden wir in einer Statistik der Herzkrankheiten im Georg-Hospital von Chambers (Med. chir. Review. Oct. 1853) unter 2161 in 10 Jahren vorgenommenen Sektionen 179 Fälle von Herzkrankheiten, dabei 7 Mal Krebs, aber immer secundär. Arthur Williglk gibt eine Zusammenstellung von 4547 in Prag gemachten Sectionen (Prager Vierteljahrsschrift 1856), es waren 477 Fälle von Krebs, darunter 9 des Herzens, 7 des Herzbeutels. Nach diesen Zahlen wäre diese Erkrankung häufiger, als es sich nach den wenigen in der Litteratur aufzufindenden casuistischen Mittheilungen vermuthen lässt. Köhler gibt aber an, dass unter 9118 Todesfällen nur 6 Fälle

von Herzkrebs vorkamen, und Prof. Biermer sagt mir, dass unter den vielen Sectionen, die er seit 1848 sah oder selbst machte, unser Fall der einzige von krebsartiger Neubildung des Herzens war.

Höchst selten ist jedenfalls das primäre Vorkommen. Es sind zu dieser Art nur diejenigen Fälle sicher zu rechnen, wo die Neubildung sich in keinem andern Organe befindet. Kein Fall von multiplem Vorkommen gibt Anhaltspunkte für primäre oder gleichzeitige Entstehung im Herzen, während die Seltenheit dieses Processes entschieden dagegen spricht. In unserer Zusammenstellung gehören zu dieser Categorie die Fälle von Andral (4) Encephaloid der rechten Kammer mit Zerstörung der Muskelsubstanz und starker Wucherung nach aussen, der von Locher (27) scirrhöse Degeneration eines Theiles der Wandung der linken Kammer mit Geschwürsbildung, ferner der von uns beschriebene: Sarcom der beiden Vorhöfe mit Knotenbildung und Zerstörung der Muskelsubstanz eines Theiles der rechten Vorkammer. Wäre der Fall 12 von Bouillaud nicht so zweifelhaft, so würde er auch hierher gehören.

Am häufigsten finden wir secundäre Ablagerungen bei Krebs anderer Organe. An verschiedenen Stellen des Herzens bildet sich dann eine einzige oder auch zahlreiche Ablagerungen verschiedener Ausdehnung, in Form von Knoten oder Infiltrationen gleicher Natur, wie die im übrigen Körper. Es geschieht diess bei Krebs verschiedener innerer Organe oder auch äusserer Theile, wie Unterschenkel, Penis etc. Am häufigsten sind die Lungen gleichzeitig mit dem Herzen erkrankt.

Oft ist das Herz nur durch Fortwucherung einer im Mediastinum bestehenden Geschwulst angegriffen, in diesen Fällen bleibt der Process entweder auf das Pericardium beschränkt, oder erstreckt sich von da noch auf die Muskelsubstanz. In unserer Zusammenstellung befinden sich 7 solche Fälle, am häufigsten ist die Form der Infiltration, es können sich aber auch, unabhängig von dieser, Knoten in anderen Herztheilen bilden.

Bei multipler acuter Carcinose kann auch das Herz Theil nehmen, so sah Rokitansky in einem solchen Fall Bildung medullärer Knötchen auf dem Endocardium.

Endlich ist Krebsbildung in einem pericardialen Exsudate bei bestehendem Krebs anderer Organe möglich.

Der häufigste Sitz der Neubildung ist die Muskelsubstanz des Herzens, nur in 3 Fällen war sie in den Herzhöhlen allein. Folgende Zahlen aus unserer Zusammenstellung werden am besten eine Idee der Vertheilung geben.

Pericardium allein 7 Fälle (den von Bouillaud nicht mitgerechnet): Rechte Kammer 7, linke Kammer 3, rechter Vorhof 2. Rechte Kammer mit Pericardium 1, beide Kammern allein 2, mit Pericardium 1; beide Vorhöfe allein 2, mit Septum der Kammern 2, mit rechter Kammer 1; mit Pericardium 1. Rechte Herzhälfte 4, linke 1. Zwischen Herz und Herzbeutel 1, zwischen diesem und Aorta 1. Verbreitung am grössten Theil des Herzens 4. Der Fall 44 an den Aortalklappen ist zu zweifelhaft, in den übrigen Fällen fehlen genaue Angaben. Auffallend finden wir hierbei das Verhältniss zwischen dem rechten und dem linken Herzen, welches zu ausgesprochen ist, als dass es bloss zufällig wäre.

Die Form betreffend, besteht dieselbe am Pericardium in miliären Knötchen, Knoten, Verdickung mit krebsiger Umwandlung. In der Muskelsubstanz hat man am häufigsten Knoten von sehr verschiedener Grösse, welche bald isolirt, bald unter einander in Berührung sind, sie sind ganz in die Muskelsubstanz eingebettet oder sitzen unmittelbar unter dem Pericardium oder Endocardium, das letztere häufig durchbohrend und in die Höhlen hineinragend; viel seltener ist die infiltrirte Form. In den Herzhöhlen ist es entweder eine Hineinwucherung der Geschwulst von der Muskelsubstanz aus oder diese steht gar nicht in Zusammenhang mit der Neubildung, welche dann die Form der Theile, auf welchen sie aufliegt, annimmt; auch findet man hier miliäre Knötchen.

Die Neubildung ist bei weitem am häufigsten carcinomatös, häufiger Markschwamm, als Scirrhus; ausserdem wurden

gefunden: Epithelialkrebs von Paget, melanotische Knoten im linken Ventrikel von Förster (Sectionsergebnisse 1849 — 56, Schmidts Jahrbücher 97) und von E. Wagner (Archiv der Heilk. Bd. V 1864), sekundäre Cancroidknoten von Virchow (Gaz. med. 1855), und Sarcom, welches in unserer Zusammenstellung nur 2 Mal vorkommt. Primäre Geschwülste waren: Encephaloid, Scirrhus, Sarcom je 1 Fall. Das überwiegende Vorkommen des Carcinom's lässt sich leicht aus der Neigung dieser Neubildung zu sekundären Ablagerungen und aus ihrem häufigen Vorkommen erklären.

Der Herzkrebs kommt in jedem Alter vor, Billard fand ihn bei einem Neugeborenen, Ségalas bei einem 11jährigen Kinde, seine Häufigkeit dem Alter nach hält Schritt mit der des Carcinomes.

Die Männer werden häufiger afficirt als die Weiber; unter 24 Fällen, wo das Geschlecht angegeben ist, befinden sich 19 Individuen männlichen, 5 weiblichen Geschlechtes, es mag diess aber zufällig sein.

Ueber die Art der Entstehung im Herzen ist ausser den Fällen von Verbreitung einer Mediastinalgeschwulst und denjenigen von acuter Carcinose, wo das Blut durch und durch inficirt ist, nichts bekannt. Der Umstand, dass die rechte Herzhälfte so viel häufiger als die linke afficirt ist, führt leicht auf den Gedanken, dass eine Verschleppung von Zellen aus anderen erkrankten Organen durch die Gefässe bis zum Herzen stattfindet, dass diese Zellen sich hier ansetzen und vermehren, dafür würden diejenigen Fälle sprechen, wo sich die Neubildung in den Höhlen entwickelt hat, ohne dass die Muskelsubstanz afficirt war. Sicheren Anhaltspunkt haben wir bis jetzt jedoch noch keinen für diese Annahme. Eine interessante Art der Fortpflanzung aus einem Organe bis in das Herz ergab sich in einem Fall, welcher in diesem Jahr auf der chirurgischen Klinik in Bern vorkam und nächstens von H. Prof. Lücke in Virchow's Archiv ausführlich beschrieben werden wird. Bei einem mit Sarcom der Axillardrüsen linkerseits behafteten Individuum fand man bei der Section in der entsprechenden

Vena cephalica eine Masse, welche einem Coagulum ähnlich, das ganze Lumen der Vene einnahm, sich in die Vena jugularis und dann in die Cava superior auf gleiche Weise fortsetzte, um bis in das Herz zu gelangen. Das Coagulum erwies sich unter dem Mikroscop sarcomatöser Natur.

Die Symptomalologie der Herzgeschwülste ist ein bis jetzt unbekanntes Feld, weil genaue Beobachtungen fehlen; so äussern sich wenigstens die meisten Autoren und es ist allerdings richtig, dass der Mangel derselben sich fühlbar macht, aber es wird uns das Studium der bekannten Fälle zu einem anderen Schluss führen. Wir müssen erstens alle die Fälle bei Seite lassen, wo ausgedehnte Erkrankungen anderer Organe das Bild unrein machen könnten und uns nur an diejenigen halten, wo die Symptome wirklich vom Herzen herrührten. Solche sind beinahe nur die primären, die übrigens ziemlich alle Erscheinungen umfassen, die überhaupt zu finden sind.

Vor allem muss bemerkt werden, dass in 3 Fällen, wie ausdrücklich gesagt wird, von Seite des Herzens während des Lebens keine Erscheinungen auftraten. Wahrscheinlich ist diess auch noch bei anderen der Fall gewesen.

Als Symptome von Seiten des Herzens sind aufgezeichnet: Schmerzen in der Præcordialgegend, Herzklopfen, Druck, Angst. Der Herzstoss ist öfters schwach, diffus, was meist einem Exsudat im Pericardium zuzuschreiben ist, die Percussion ergibt oft auch ausgedehntere Herzdämpfung, diesem Erguss entsprechend, oder auch Ausdehnung der einen oder der anderen Höhle, oder sie ist normal. Die Auscultation ist nicht verändert oder man hört die Herztöne nur dumpf, es können auch Geräusche vorhanden sein; in sehr wenigen Fällen sind aber solche aufgezeichnet. Der Puls variirt sehr, ist öfters unregelmässig, meist schwach.

Andere Erscheinungen sind die sehr hochgradige Dyspnœ, der Husten mit oder ohne Auswurf; Hæmorrhagien in den Lungen mit ihren gewöhnlichen diagnostischen

Merkmalen; Cyanose, Oedem der Extremitäten, Ergüsse aus den verschiedenen serösen Membranen, Schwindel, Ohnmachten, vorübergehende Bewusstlosigkeit. Manchmal war Eiweiss im Urin vorhanden, andere Mal keines. Die Erscheinungen sind anhaltend oder treten nur zeitweise auf, zuletzt so stark, dass sie den Tod nach sich ziehen. Oft aber tritt der Tod plötzlich nach Symptomen ein, welche ein rasches Ende nicht vermuthen liessen, diess geschah mehrmals nach Körperbewegungen, wohl auf ähnliche Art wie in unserem Falle.

Wir haben die Symptome unseres Falles weiter oben besprochen und ihre Bedeutung gewürdigt; das Gleiche können wir von Andral's Fall sagen, der auch mit Symptomen von Herzfehler ohne auscultatorische Zeichen verlief. Auch in Günsburgs Fall scheint das undeutliche Bild eines Herzfehlers vorgelegen zu haben. Ein besonderes Interesse bietet aber der Fall von Locher, wo eine Insufficienz der Mitralis mit Sicherheit zu diagnosticiren war, ohne dass sie anatomisch in der Klappe bestanden hätte. Das Geschwür brachte während des Lebens eine wirkliche Insufficienz hervor, weil es so gelegen war, dass es das Spiel der Klappen verhinderte.

Der Schluss, den wir aus diesen Fällen ziehen können, ist, dass die Herzgeschwülste kein reines eigenes Krankheitsbild hervorrufen, dass die Symptome sich nach ihrem Sitz und ihrer Ausdehnung richten müssen. Ist der Tumor so gelegen, dass er die Herzthätigkeit nicht beeinträchtigt, so haben wir keine Erscheinungen. Verengert er ein Ostium, so simulirt er eine Stenose, eine Insufficienz dagegen, wenn er das Spiel der Klappen verhindert. Ist der Sitz, wie in unserem Fall, so haben wir einfach das Bild eines starken mechanischen Circulationshindernisses, ganz ähnlich den hochgradigen Störungen des kleinen Kreislaufes, wie solche von Klappenleiden oder Lungenemphysem mit Bronchitis häufig genug veranlasst werden. Wäre das Pericardium afficirt, so haben wir die Erscheinungen eines Ergusses in demselben zu erwarten.

Für alle diese Zustände werden wir dann die Symptome jedes einzelnen mehr oder weniger rein finden. Es können dabei Dämpfungsformen oder Geräusche entstehen, deren Bedeutung aber nicht wohl sicher zu beurtheilen ist. Auf die verschiedenen physicalischen Zeichen, welche wir in jedem einzelnen Fall voraussetzen können, brauchen wir schon desswegen nicht einzugehen, weil sie bekannt genug sind; wir begnügen uns also hier mit dem Schlusse, dass der Mangel an exacter Symptomatologie der Geschwülste des Herzens nicht von der Seltenheit der Beobachtungen allein herrührt, sondern dass dies in der Natur der Sache liegt, weil der Sitz und die Ausdehnung der Neubildung und mit ihnen die physicalischen Symptome variiren, und dass die einzigen beständigen Erscheinungen, wenn solche vorhanden sind, diejenigen eines mechanischen Hindernisses in der Circulation des Venenblutes sein werden.

Mit der Diagnose sieht es nach dem Vorhergehenden trostlos genug aus. Da, wo keine bestimmte Symptomatologie besteht, ist sie nur auf dem Wege der Ausschliessung möglich, und das ist auch das einzige hier einzuschlagende Verfahren. Wegen der Seltenheit dieser Neubildungen wird ihre Annahme schon in allen Fällen im Allgemeinen zu verwerfen sein, wo eine andere Erkrankung des Herzens mit Wahrscheinlichkeit angenommen werden kann. Ist es nach einer genauen Analyse der Symptome nicht gelungen, eine andere wahrscheinliche Diagnose zu stellen, so kann man an eine Neubildung denken, und es werden folgende Umstände bei der Annahme einer solchen zu berücksichtigen sein.

Das Bestehen einer zu constatirenden Neubildung in einem andern Organe, besonders wenn es eine zu secundären Ablagerungen geneigte ist, wie das Carcinom. Besteht sie auch im Augenblick nicht mehr, das heisst, ist ein solcher Tumor da gewesen, aber exstirpirt worden, so ist dies gleichbedeutend. Ist das Krankheitsbild demjenigen einer andern Herzkrankheit ähnlich, kommen dabei aber unerklärliche Abweichungen vor und bestehen gleichzeitig Krebs anderer Or-

gane, namentlich der Lungen, so ist an die Möglichkeit eines Herzkrebses zu denken.

Bei einer Mediastinalgeschwulst darf nur vorsichtig ein Ergriffensein des Herzens angenommen werden, weil Erscheinungen von dieser Seite von Druck herrühren können.

Bei acuter Carcinose werden Störungen der Circulation auf krebsige Erkrankung des Endocardiums vielleicht bezogen werden können, wenn die Zeichen der Endocarditis auftreten.

Ein grosses Gewicht ist auf die Drucksymptome zu legen, welche ein Tumor am Herzen wie in unserem Fall im Venensystem veranlassen kann. Es müsste aber nachgewiesen sein, dass im concreten Fall weder Klappenleiden noch Lungenkrankheiten, noch ausserhalb des Herzens gelegene intrathoracische Geschwülste die Ursache des Hydrops, der venösen Stase u. s. w, sein können.

Hat die Anamnese keine Anhaltspunkte für die Annahme einer Pericarditis oder eines früheren Klappenfehlers ergeben, und sind hochgradige Compensationsstörungen sehr rasch aufgetreten, so ist diess ein Grund mehr, an die Möglichkeit einer Neubildung im Herzen zu denken.

Die strohgelbe Farbe der Kranken bei carcinomatöser Dyskrasie wird von gewissen Autoren als diagnostisches Zeichen angeführt, wenn man andere Zustände hat ausschliessen können; es ist jedoch zu bemerken, dass die livide cyanotische Färbung, welche bei hydropischen Herzkranken vorkommt, ebenfalls bei Tumoren des Herzens vorhanden sein kann.

Besondere Berücksichtigung würde die differentielle Diagnose einer Neubildung am Herzen und der selten vorkommenden Klappenfehler des rechten Herzens verdienen; die Wahrscheinlichkeit eines Tumors würde, wenn die übrigen Umstände stimmen, viel grösser sein, als bei der linken Herzhälfte.

Wäre eine Neubildung als wahrscheinlich angenommen, so liesse sich ihre Natur nach andern im Körper bestehenden bestimmen, d. h. vermuthen, sie wäre gleicher Art.

Der Sitz könnte durch besondere Form der Herzdämpfung oder bestehende Geräusche, oder Eigenthümlichkeiten in den Compensationsstörungen vielleicht ausgemittelt werden.

Es versteht sich von selbst, dass nur, wenn Erkrankung des Herzens allein die Symptome hervorbringen kann, an eine Neubildung desselben zu denken ist.

Es wären wahrscheinlich noch manche Umstände zu berücksichtigen, aber am besten wird man diess bei der Analyse jedes einzelnen Falles können, denn bestimmte Regeln lassen sich hier nicht aufstellen. Genaue Beobachtungen werden in dieser Beziehung noch manches leisten können.

Ausgang Prognose und Therapie sind selbstverständlich.

Die beigefügte Abbildung zeigt die vordere Herzfläche. Die Vorhöfe sind ganz von den Geschwulstknollen bedeckt, nach rechts bemerkt man den grossen Tumor, welcher in die rechte Vorkammer hineinragt. Das Pericardium ist zum Theil erhalten.

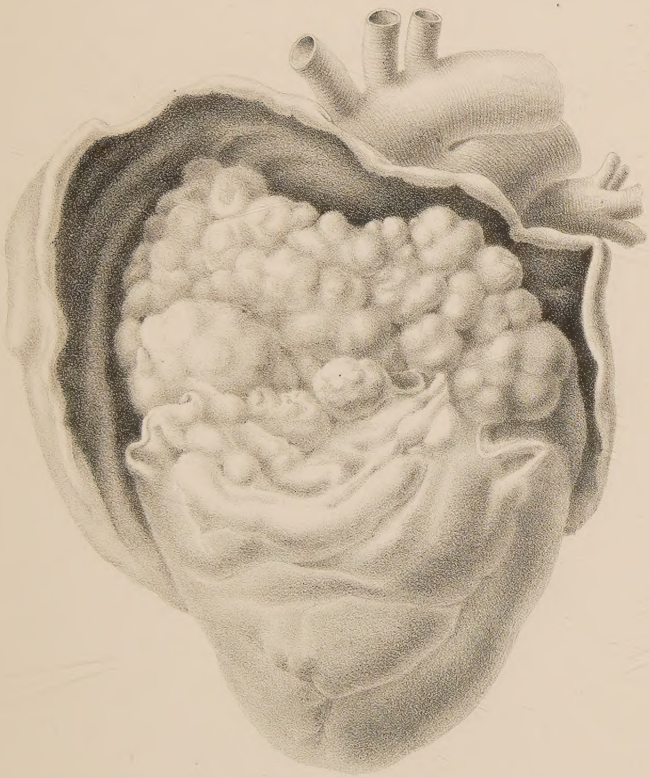

AH.

Lith. F. Lips, Bern.